



HAL
open science

Evolution de la bilirubinémie et de l'activité plasmatique de la γ -glutamyl transférase chez des agneaux infestés expérimentalement par *Fasciola hepatica*

Sophie Prache, P Galtier

► **To cite this version:**

Sophie Prache, P Galtier. Evolution de la bilirubinémie et de l'activité plasmatique de la γ -glutamyl transférase chez des agneaux infestés expérimentalement par *Fasciola hepatica*. *Reproduction Nutrition Development*, 1990, 30 (Suppl2), pp.233s-234s. hal-00899372

HAL Id: hal-00899372

<https://hal.science/hal-00899372>

Submitted on 11 May 2020

HAL is a multi-disciplinary open access archive for the deposit and dissemination of scientific research documents, whether they are published or not. The documents may come from teaching and research institutions in France or abroad, or from public or private research centers.

L'archive ouverte pluridisciplinaire **HAL**, est destinée au dépôt et à la diffusion de documents scientifiques de niveau recherche, publiés ou non, émanant des établissements d'enseignement et de recherche français ou étrangers, des laboratoires publics ou privés.

Evolution de la bilirubinémie et de l'activité plasmatique de la γ -glutamyl transférase chez des agneaux infestés expérimentalement par *Fasciola hepatica*

S Prache¹, P Galtier²

¹ Laboratoire de la Production Ovine, INRA, Theix, 63122 Ceyrat;

² Laboratoire de Pharmacologie Toxicologie, INRA, 180, chemin de Tournefeuille, 31300 Toulouse, France

Summary — *F hepatica* infection of lambs (single dose of 150 metacercariae) increased the plasma γ -glutamyl transferase (GGT) activity and the total serum bilirubin concentration. Thus it might present a risk of inducing yellow fat. It had no effect on the plasma carotenoid level.

Introduction — La présence de bilirubine et/ou de pigments caroténoïdes dans le tissu adipeux des ovins peut provoquer une coloration jaune anormale de celui-ci et entraîner un déclassement de la carcasse. Une hyperbilirubinémie peut avoir des origines diverses, et parmi elles, l'obstruction des canaux biliaires provoquée par une fasciolose (Fetcher, 1983; Pulatov et Abdullaev, 1984). Les causes de l'accumulation de pigments caroténoïdes sont très mal connues. Nous avons voulu étudier l'effet d'une infestation d'agneaux par *F hepatica* sur l'évolution de la bilirubinémie et du taux de caroténoïdes sanguins. L'activité plasmatique de la γ -glutamyl transférase a été utilisée comme indicateur des lésions hépatobiliaires.

Matériel et Méthodes — Quatre agneaux mâles de race *Lacaune*, pesant de 22 à 26 kg, élevés en bergerie avec un régime constitué de concentré et de paille ont été infestés expérimentalement par 150 métacercaires de *F hepatica*. Nous avons mesuré la bilirubinémie et l'activité plasmatique de la GGT à partir de kits de dosage Boehringer. Le taux sanguin de caroténoïdes a été déterminé par la méthode décrite

par Karjord (1978). Les données ont été analysées par le test de Wilcoxon.

Résultats et Discussion — L'activité plasmatique initiale de la GGT est normale (fig 1). Elle augmente à partir de la 6^e semaine après infestation, atteint un maximum de 77,4 UI/l en 10^e semaine, puis diminue. La bilirubinémie initiale est normale, puis s'élève brusquement 8 semaines après l'infestation et continue à augmenter plus modérément pour atteindre 4,5 mg/l en 26^e semaine. La GGT est libérée dans le sang à la suite des lésions hépatobiliaires. Sa concentration sanguine augmente donc dès l'arrivée des jeunes douves dans le foie, puis retourne à la normale quand les douves sont installées dans les canaux biliaires et que les tissus cicatrisent. L'augmentation de la bilirubinémie résulte de l'obstruction des canaux biliaires par les parasites qui y pénètrent 8 à 10 semaines après avoir été ingérés (Sykes *et al*, 1980). Cette augmentation est donc plus tardive que celle de la concentration sanguine de la GGT, et s'aggrave avec la croissance des

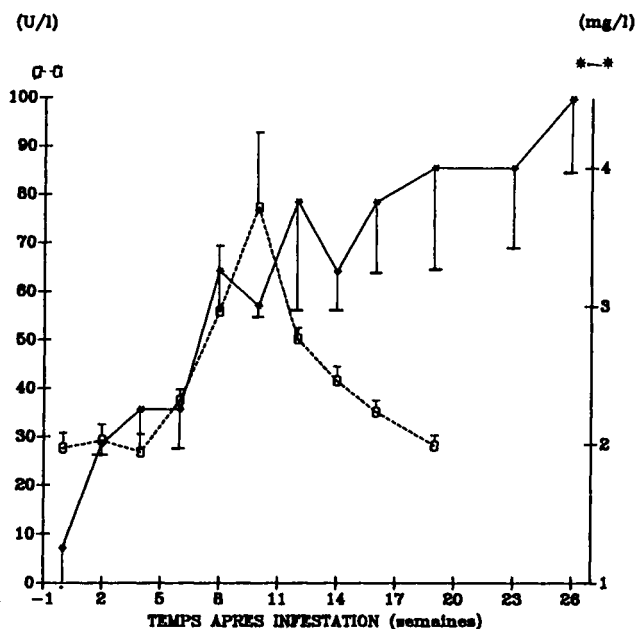


Fig 1. Evolution de la bilirubinémie (●—● mg/l) et de l'activité plasmatique de la GGT (□—□ U/l) après infestation d'agneaux par *F hepatica* (valeur moyenne et écart type de la moyenne). La différence par rapport à la valeur initiale était significative ($P = 0,05$) entre 8 et 26 semaines pour la bilirubine et entre 10 et 16 semaines par la GGT.

douves. Chez les bovins, où la bilirubinémie normale est du même ordre que chez les ovins (Fetcher, 1983), le seuil considéré comme pathologique est de 5 mg/l (Frerking *et al*, 1984); toutefois, une bilirubinémie de 3 mg/l est considérée comme suspecte (Frerking *et al*, 1984) voire pathologique (Kalchreuter, 1985). Dans notre expérience, les 4 agneaux ont une bilirubinémie supérieure à 3 mg/l à partir de la 8^e semaine. Un taux supérieur à 5 mg/l apparaît pour un animal en 12^e, 16^e et 19^e semaine, pour deux en 23^e semaine et trois en 26^e semaine.

Le taux de caroténoïdes sanguins n'a pas été modifié par l'infestation; il est resté très bas, de l'ordre de 90 $\mu\text{g/l}$, ce qui n'est pas susceptible d'entraîner une coloration jaune du tissu adipeux (Karijord, 1978).

La fasciolose pourrait donc entraîner un risque de coloration jaune du tissu adipeux, par suite d'une hyperbilirubinémie qui s'aggrave au cours du temps; les caroténoïdes ne sont par contre pas impliqués.

Remerciements — Nous remercions M Renner (Station Viande, INRA, Theix).

- Fetcher A (1983) *Vet Clin North Am* 5, 525-538
 Frerking H, Serur B, Assmus G (1984) *Tieraerztl Umsch* 39, 749-756
 Kalchreuter S (1985) *Tieraerztl Umsch* 40, 382-386
 Karijord O (1978) *Acta Agric Scand* 28, 355-359
 Pulatov GS, Abdullaev UA (1984) *Tr Uzb Nauchno-Issled Inst Vet* 36, 51-56
 Sykes AR, Coop RL, Robinson MG (1980) *Res Vet Sci* 28, 71-75