



Morphologie des os longs du rat mutant " Op "

G. Godeau, S. Berenholc, A. M. Robert

► To cite this version:

G. Godeau, S. Berenholc, A. M. Robert. Morphologie des os longs du rat mutant " Op ". Annales de biologie animale, biochimie, biophysique, 1978, 18 (1), pp.143-147. hal-00897274

HAL Id: hal-00897274

<https://hal.science/hal-00897274>

Submitted on 11 May 2020

HAL is a multi-disciplinary open access archive for the deposit and dissemination of scientific research documents, whether they are published or not. The documents may come from teaching and research institutions in France or abroad, or from public or private research centers.

L'archive ouverte pluridisciplinaire **HAL**, est destinée au dépôt et à la diffusion de documents scientifiques de niveau recherche, publiés ou non, émanant des établissements d'enseignement et de recherche français ou étrangers, des laboratoires publics ou privés.

Morphologie des os longs du rat mutant « Op »

par G. GODEAU, S. BERENHOLC *, A. M. ROBERT

*Laboratoire de Biochimie du Tissu conjonctif, Faculté de Médecine,
Université Paris XII, 6, rue du Général Sarraill, 94000 Créteil.*

** Institut de Biologie Appliquée au domaine de la Santé 45000 Orléans.*

Summary. *Morphology of long bones in the « Op » mutant rat.*

« Op » mutant rats having a severe osteopetrosis syndrome appeared spontaneously in the CSEAL-CNRS breeding center at Orléans. Histological study of the long bones of these rats showed considerable structural abnormalities in the epiphyses and diaphyses. There were fewer osteoclasts in the mutant as compared to control rats and they were twice as large as the osteoclasts of normal animals. The bone resorption defect in « Op » rat mutants may be due to lack of osteoclastic stem cells.

Introduction.

Chez l'homme, l'ostéopétrose est une maladie osseuse condensante dont l'étiologie est inconnue. L'ostéopétrose est connue sous le nom de maladie d'Albers-Schönberg ou encore maladie des « os de marbre ». Les signes cliniques qui la caractérisent sont le « rachitisme », des troubles de la vision ; en radiologie, les os présentent une opacité anormale. La résorption osseuse est déficiente chez les individus atteints par cette maladie. Les animaux sur lesquels nous avons expérimenté proviennent du CSEAL-CNRS d'Orléans la Source. Il s'agit de rats mutants Fatty Op/Orl. Les rats mutants que nous nommons « Op » présentent un syndrome sévère d'ostéopétrose cliniquement très différent de celui précédemment décrit chez le rat par Greep (1941). Nous savons que chez l'animal l'ostéopétrose est une maladie osseuse condensante par mutation autosomale récessive. Dès 1935, Grüneberg, décrit chez la souris des anomalies squelettiques assimilées à l'ostéopétrose. Le sujet est ensuite repris par Hertwig (1942) entre autres. Riser et Frankhauser (1970) signalent l'ostéopétrose chez le chien. Cette maladie est également étudiée chez le veau par Thomson (1966). C'est en 1973 que Moutier, Lamendin et Berenholc retrouvent l'ostéopétrose par mutation spontanée chez le rat (Berenholc *et al.*, 1975 ; Lamendin, Moutier et Berenholc, 1973 ; Moutier, Lamendin et Berenholc, 1973a ; Moutier, Lamendin, Berenholc, 1973). Le présent travail concerne l'étude histologique de l'os long (fémur) chez le rat mutant Op/Orl comparée aux rats témoins normaux.

Matériel et méthodes.

Les rats normaux et les rats mutants « Op » sont sacrifiés par décapitation à l'âge de 6 semaines. Après sacrifice, les membres postérieurs sont disséqués et les fémurs fixés dans une solution de formol à 10 p. 100 pendant 15 jours. Nous procédons ensuite à la décalcification des os longs par l'acide nitrique en solution alcoolique (Martoja et Martoja, 1967). La décalcification étant appréciée pour le ramollissement de la pièce osseuse destinée à l'étude histologique. Les coupes en paraffine d'une épaisseur de 5 à 7 μ ont été pratiquées sur microtome Minot. La coloration que nous avons utilisée est celle de Mallory Haidenhaim (Ganter et Jolles, 1969).

Résultats expérimentaux.

Chez les rats mutants « Op » la taille des diaphyses des os longs est d'un tiers inférieure à celles des rats normaux. Les diaphyses sont « en arc » et les épiphyses en « massue » chez les rats « Op » (fig. 1). Chez les rats mutants « Op » la cavité médullaire est absente au niveau de la diaphyse. Au niveau des épiphyses en « massue » chez le rat mutant, existe une anarchie structurale considérable du cartilage hyalin. A la limite des épiphyses et des diaphyses partant de la métaphyse, les travées d'ossification sont obliques par rapport à l'axe longitudinal de l'os long chez le rat mutant « Op » (fig. 2). Les cellules du cartilage sérié chez le rat mutant « Op » présentent un désordre important alors que les mêmes cellules chez le rat témoin sont parfaitement empilées (fig. 3 et 4). Ces observations peuvent être mises en corrélation avec les épiphyses en massue des mutants « Op » (fig. 1).

Chez le rat « Op », le nombre des ostéoclastes est diminué par rapport au rat témoin. Un fait important est leur taille qui est au moins deux fois supérieure à celle des ostéoclastes chez le témoin.

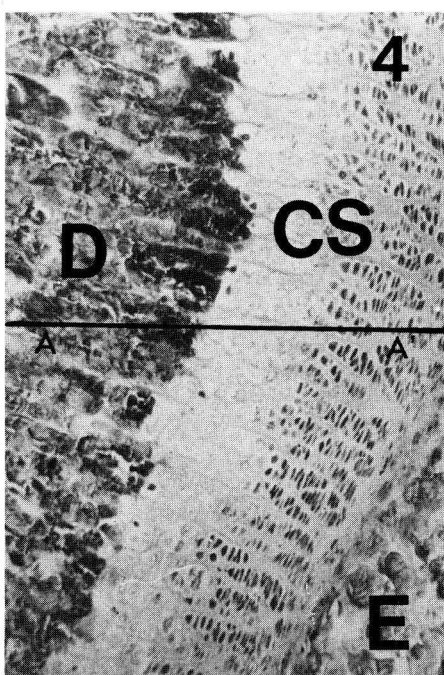
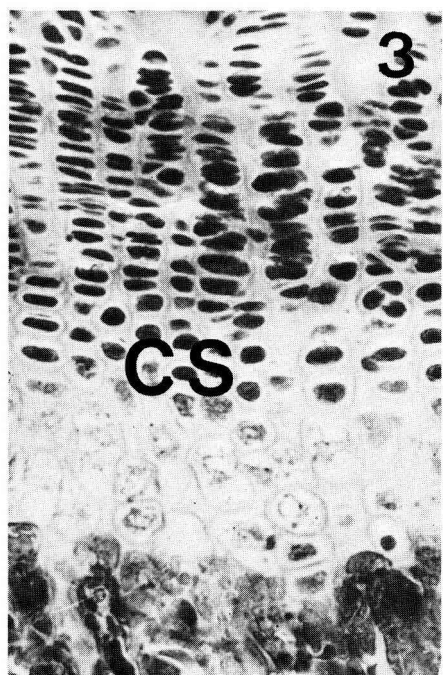
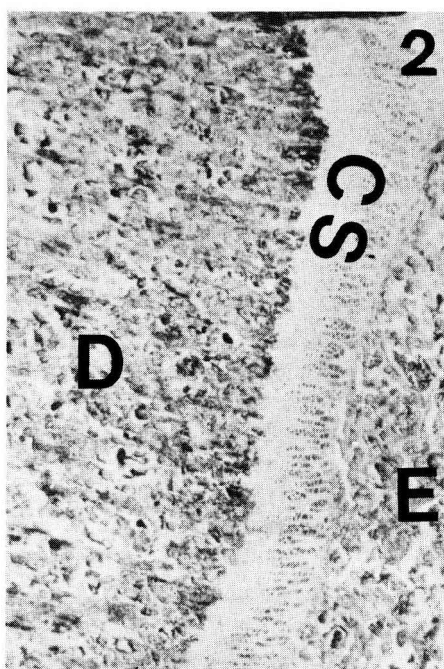
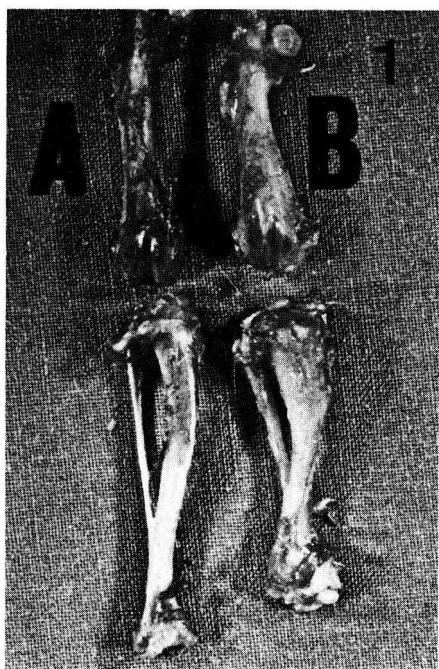
PLANCHE I

FIG. 1. — *Comparaison d'un fémur de rat mutant « Op » sans dent et d'un congénère normal.* L'os long du rat mutant est plus court et plus large que celui du rat témoin. Les diaphyses sont en arc et les épiphyses en massue chez le rat mutant. A : fémur témoin, B : fémur mutant.

FIG. 2. — *Fémur du rat mutant « Op ».* Coupe pratiquée au niveau de la diaphyse. Coloration Mallory-Haidenhaim. Les travées d'ossification forment un angle aigu par rapport à l'axe longitudinal de l'os long. G = 40. E = épiphyse, D = diaphyse, CS = cartilage sérié.

FIG. 3. — *Fémur du rat normal.* Coupe pratiquée au niveau du cartilage sérié. Coloration Mallory-Haidenhaim. On remarque le parfait empiement des cellules du cartilage sérié. G = 200. CS = cartilage sérié.

FIG. 4. — *Fémur du rat mutant « Op ».* Coupe pratiquée au niveau du cartilage sérié. Coloration Mallory-Haidenhaim. On remarque l'irrégularité dans l'empilement des cellules isogéniques du cartilage sérié. G = 100. E = épiphyse, D = diaphyse, CS = cartilage sérié, AA' = axe de l'os long.



Discussion, conclusion.

Les études histologiques pratiquées par différents auteurs sur des biopsies d'os longs prélevées chez des malades présentant les signes cliniques de la maladie d'Albers-Schönberg montrent la disparition des cavités médullaires, les épiphyses élargies en « massue », le désordre structural du cartilage hyalin, le mauvais empiement des cellules sériées, les travées d'ossification partant de la métaphyse obliques par rapport à l'axe longitudinal de l'os, les diaphyses en arc et la diminution des ostéoclastes. Autant de constatations que nous avons faites chez le rat mutant « Op ». Néanmoins, nous observons une vascularisation intense au niveau de la zone hypertrophique calcifiée chez le rat mutant « Op », alors que les différents auteurs constatent une vascularisation précaire des os longs dans la maladie d'Albers-Schönberg.

Quant aux rétentions dentaires observées chez le rat « Op », elles sont également signalées chez l'homme notamment par Déchaume *et al.* (1954) ainsi que par Smith (1966).

La parabiose entre le mutant « Op » sans dent et le rat normal de la même portée, corrige les anomalies squelettiques du premier (Berenholc, Moutier et Lamendin, 1974 ; Toyoma, Moutier et Lamendin, 1974). Cependant, la rétention dentaire persiste. Ce fait expérimental laisse à penser qu'un facteur diffusible (humoral ou cellulaire) est susceptible de corriger les anomalies squelettiques observées chez le rat mutant. Il semble d'après les travaux de Walker (1973) qu'il faille s'orienter vers une théorie cellulaire pour expliquer les anomalies de la résorption osseuse ; théorie selon laquelle il y aurait un déficit en cellules souches des ostéoclastes.

Le rat « Op » malgré la différence que nous avons signalée en ce qui concerne la vascularisation des os longs paraît être un excellent modèle animal pour l'étude de la maladie d'Albers-Schönberg.

Réunion Groupe Développement INRA/Productions animales
Montpellier, 17-18 mai 1977.

Références

- BERENHOLC S., LAMENDIN H., GODEAU G., ROBERT A. M., 1975. Etude histologique des altérations osseuses chez le rat mutant « Op » *Actual. odonto-stomat.*, **109**, 119-127.
- BERENHOLC S., MOUTIER R., LAMENDIN H., 1974. Maladie d'Albers-Schönberg et ostéopétrose chez un rat mutant. *Congr. nat. Association Dentaire de France*, 21 novembre.
- DECHAUME M., LAMBERT A., DESCROZAILLES Ch., 1954. A propos de deux cas de maladies d'Albers-Schönberg. Considérations sur les lésions maxillo-dentaires. *Rev. Stomat.*, **55**, 441-457.
- GANTER P., JOLLES G., 1969. *Histochimie normale et pathologique*. Gauthier Villars, Paris.
- GREEP H. O., 1941. An hereditary absence of the incisor teeth. *J. Hered.*, **32**, 397-398.
- GRÜNEBERG H., 1935. A new sub-lethal colour mutation in the house mouse. *Proc. roy. Soc. Med.*, **B118**, 321-342.
- HERTWIG P., 1942. Sechs neue Mutationen bei der Hausmaus in ihrer Bedeutung für allgemeine Vererbungsfragen. *Z. menschl. Vererb. Konstit. Lehre*, **26**, 1-21.
- LAMENDIN H., MOUTIER R., BERENHOLC S., 1973. A propos de rats mutants « Op ». *Symbioses*, Orléans, **5**, 205-217.
- MOUTIER R., LAMENDIN H., BERENHOLC S., 1973a. Rétention héréditaire des dents chez le rat. *Inf. dent.*, **11**, 21-23.

- MOUTIER R., LAMENDIN H., BERENHOLC S., 1973b. Ostéopétrose par mutation spontanée chez le rat. *Expér. anim.*, **6**, 87-101.
- RISER W. H., FRANKHAUSER R., 1970. Osteopetrosis in the dog. A report of three cases. *J. am. vet. Radiol. Soc.*, **11**, 29-34.
- SMITH N. H. H., 1966. Albers-Schönberg disease osteopetrosis, report of a case and review of the literature. *Oral. Surg.*, **22**, 699-710.
- THOMSON R. G., 1966. Failure of bone resorption in a calf. *Path. vet.*, **3**, 234-246.
- TOYOMA K., MOUTIER R., LAMENDIN H., 1974. Résorption osseuse après parabiose chez le rat mutant « Op ». *C. R. Acad. Sci. Paris Série D*, **278**, 115-117.
- WALKER D. G., 1973. Experimental osteopetrosis. *Clin. Orthop. Rel. Res.*, **97**, 158-174.
- MARTOJA R., MARTOJA M., 1967. *Initiation aux techniques de l'histologie animale*. Masson et Cie, Paris.
-