



HAL
open science

Mise au point: Le syndrome de Cowden, ou syndrome des hamartomes multiples en endocrinologie clinique.

M. Sardinoux, I. Raingeard, D. Bessis, I. Coupier, E. Renard, J. Bringer

► To cite this version:

M. Sardinoux, I. Raingeard, D. Bessis, I. Coupier, E. Renard, et al.. Mise au point: Le syndrome de Cowden, ou syndrome des hamartomes multiples en endocrinologie clinique.. *Annales d'Endocrinologie*, 2010, 71 (4), pp.264. 10.1016/j.ando.2010.04.001 . hal-00687326

HAL Id: hal-00687326

<https://hal.science/hal-00687326>

Submitted on 13 Apr 2012

HAL is a multi-disciplinary open access archive for the deposit and dissemination of scientific research documents, whether they are published or not. The documents may come from teaching and research institutions in France or abroad, or from public or private research centers.

L'archive ouverte pluridisciplinaire **HAL**, est destinée au dépôt et à la diffusion de documents scientifiques de niveau recherche, publiés ou non, émanant des établissements d'enseignement et de recherche français ou étrangers, des laboratoires publics ou privés.

Manuscript Number: ANDO-D-09-00075R1

Title: Le syndrome de Cowden, ou syndrome des hamartomes multiples en endocrinologie clinique.
Cowden syndrome, or multiple hamartomatous tumors syndrome, in clinical endocrinology: an update.

Article Type: Mise au point

Keywords: Syndrome de Cowden; PTEN; PTEN; cancers thyroïdiens; hamartomes; syndromes tumoraux hamartomateux liés à PTEN; syndrome héréditaire de prédisposition tumorale.

Cowden syndrome; thyroid cancer; hamartomatous tumor; PTEN hamartoma tumor syndromes; hereditary cancer

Corresponding Author: Dr. Mathieu Sardinoux, M.D.

Corresponding Author's Institution: CHRU Lapeyronie

First Author: Mathieu Sardinoux, M.D.

Order of Authors: Mathieu Sardinoux, M.D.; Isabelle Raingeard, M.D.; Didier Bessis, M.D.; Isabelle Coupier, M.D., PhD; Eric Renard, M.D., PhD; Jacques Bringer, M.D., PhD

Abstract: Le syndrome de Cowden (SC) est le prototype des syndromes tumoraux hamartomateux liés à PTEN (PHTS), ensemble de syndromes cliniques rares, caractérisés par des mutations germinales du gène suppresseur de tumeurs PTEN. Le SC associe une macrocéphalie, une papillomatose cutanéomuqueuse, une kératose acrale, des trichilemmomes (lésions hamartomateuses bénignes), à un risque accru de néoplasies mammaires, thyroïdiennes et endométriales.

Situé sur le chromosome 10q23, PTEN régule négativement, par son activité de phosphatase lipidique, la voie de survie PI3K/Akt/mTOR. La perte de fonction de PTEN active donc la croissance, la migration, la prolifération et la survie cellulaire.

Le diagnostic de SC est clinique, basé sur la présence de différents critères pathognomoniques, majeurs et mineurs. L'attention du clinicien doit être attirée par l'association chez un patient suivi pour cancer thyroïdien différencié, plus rarement pour goitre multinodulaire, de manifestations dermatologiques typiques (papillomatose cutanéomuqueuse, kératose acrale, trichilemmomes), facilement repérables par un examen ciblé, d'antécédents néoplasiques (sein, endomètre, rein) et de lésions tumorales bénignes (hamartomes).

La prise en charge des patients atteints de SC est multidisciplinaire, faisant appel à un dépistage précoce et fréquent, à une surveillance et aux traitements préventifs des tumeurs malignes associées. Le développement d'agents antinéoplasiques ciblant la voie PI3K/Akt/mTOR, comme la rapamycine, pourrait représenter l'opportunité d'un traitement chez les patients atteints de PHTS et de SC, pour lequel il n'existe à l'heure actuelle pas de traitement médical spécifique.

Abstract

Cowden syndrome (CS) is the prototypic PTEN hamartoma tumor syndromes (PHTS), rare clinical syndromes characterized by germline mutations of the tumor suppressor PTEN. CS is characterized by association of macrocephaly, facial trichilemmomas, acral keratoses, papillomatous papules, with increased risk for breast, thyroid, and endometrial cancer. PTEN, which is located on chromosome 10q23, regulates negatively the prosurvival PI3K/Akt/mTOR pathway through a lipid phosphatase activity. Loss of PTEN activates this pathway and leads to increased cellular growth, migration, proliferation, and survival.

CS diagnosis is clinical, based on the association of pathognomonic, major and minor criteria. The association in a patient with thyroid cancer, rarely with multinodular goiter, of typical dermatological manifestations, easily identifiable by clinical examination (papillomatous papules, acral keratoses, trichilemmomas), with a history of breast, endometrial, or renal cancer, or hamartomatous tumors presence, should alert the clinician.

Clinical management of patients with CS is multidisciplinary, to include early and frequent screening, surveillance, and preventive care for associated malignancies. The development of antineoplastic agents targeting PI3K/Akt/mTOR pathway, such rapamycin, may be the opportunity of treatment in PHTS and CS patients, for whom no specific medical treatment exist.

Titre :

Mise au point : Le syndrome de Cowden, ou syndrome des hamartomes multiples en endocrinologie clinique.

Title:

Cowden syndrome, or multiple hamartomatous tumours syndrome, in clinical endocrinology: an update.

M. Sardinoux^{1, 2, *}, I. Raingeard¹, D. Bessis³, I. Coupier^{4, 5}, E. Renard¹, J. Bringer¹

¹ Service des Maladies Endocriniennes, hôpital Lapeyronie, Centre Hospitalo-Universitaire de Montpellier, Montpellier, France

² Médecine interne et hypertension artérielle, hôpital Lapeyronie, Centre Hospitalo-Universitaire de Montpellier, Montpellier, France

³ Dermatologie, hôpital Saint-Éloi, centre hospitalo-universitaire de Montpellier, Montpellier, France

⁴ Génétique médicale, Hôpital Arnaud de Villeneuve, Centre Hospitalo-Universitaire de Montpellier, Montpellier, France

⁵ Oncogénétique, CRLC Paul Lamarque-Val d'Aurelle, Montpellier, Montpellier, France

* auteur correspondant :

M. Sardinoux,

CHRU de Montpellier, hôpital Lapeyronie, Service des Maladies Endocriniennes,

371, Av. du doyen G. Giraud, 34925 Montpellier Cedex 5, France

msardinoux@yahoo.fr

Résumé

1
2 Le syndrome de Cowden (SC) est le prototype des syndromes tumoraux hamartomateux liés à
3
4 *PTEN* (PTHS), ensemble de syndromes cliniques rares, caractérisés par des mutations
5
6 germinales du gène suppresseur de tumeurs *PTEN*. Le SC associe une macrocéphalie, une
7
8 papillomatose cutanéomuqueuse, une kératose acrale, des trichilemmomes (lésions
9
10 hamartomateuses bénignes), à un risque accru de néoplasies mammaires, thyroïdiennes et
11
12 endométriales.
13
14

15
16 Situé sur le chromosome 10q23, *PTEN* régule négativement, par son activité de phosphatase
17
18 lipidique, la voie de survie PI3K/Akt/mTOR. La perte de fonction de *PTEN* active donc la
19
20 croissance, la migration, la prolifération et la survie cellulaire.
21
22

23
24 Le diagnostic de SC est clinique, basé sur la présence de différents critères
25
26 pathognomoniques, majeurs et mineurs. L'attention du clinicien doit être attirée par
27
28 l'association chez un patient suivi pour cancer thyroïdien différencié, plus rarement pour
29
30 goitre multinodulaire, de manifestations dermatologiques typiques (papillomatose cutanéomuqueuse,
31
32 kératose acrale, trichilemmomes), facilement repérables par un examen ciblé,
33
34 d'antécédents néoplasiques (sein, endomètre, rein) et de lésions tumorales bénignes
35
36 (hamartomes).
37
38
39
40

41 La prise en charge des patients atteints de SC est multidisciplinaire, faisant appel à un
42
43 dépistage précoce et fréquent, à une surveillance et aux traitements préventifs des tumeurs
44
45 malignes associées.
46
47

48 Le développement d'agents antinéoplasiques ciblant la voie PI3K/Akt/mTOR, comme la
49
50 rapamycine, pourrait représenter l'opportunité d'un traitement chez les patients atteints de
51
52 PHTS et de SC, pour lequel il n'existe à l'heure actuelle pas de traitement médical spécifique.
53
54
55
56
57
58
59
60
61
62
63
64
65

Abstract

1 Cowden syndrome (CS) is the prototypic *PTEN* hamartoma tumor syndromes (PHTS), rare
2
3 clinical syndromes characterized by germline mutations of the tumor suppressor *PTEN*. CS is
4
5 characterized by association of macrocephaly, facial trichilemmomas, acral keratoses,
6
7 papillomatous papules, with increased risk for breast, thyroid, and endometrial cancer. *PTEN*,
8
9 which is located on chromosome 10q23, regulates negatively the prosurvival
10
11 PI3K/Akt/mTOR pathway through a lipid phosphatase activity. Loss of PTEN activates this
12
13 pathway and leads to increased cellular growth, migration, proliferation, and survival.
14
15
16 CS diagnosis is clinical, based on the association of pathognomonic, major and minor criteria.
17
18 The association in a patient with thyroid cancer, rarely with multinodular goiter, of typical
19
20 dermatological manifestations, easily identifiable by clinical examination (papillomatous
21
22 papules, acral keratoses, trichilemmomas), with a history of breast, endometrial, or renal
23
24 cancer, or hamartomatous tumors presence, should alert the clinician.
25
26
27 Clinical management of patients with CS is multidisciplinary, to include early and frequent
28
29 screening, surveillance, and preventive care for associated malignancies. The development of
30
31 antineoplastic agents targeting PI3K/Akt/mTOR pathway, such rapamycin, may be the
32
33 opportunity of treatment in PHTS and CS patients, for whom no specific medical treatment
34
35
36
37
38
39
40 exist.

Mots clés :

41
42
43
44
45
46
47 Syndrome de Cowden, *PTEN*, cancers thyroïdiens, hamartomes, syndromes tumoraux
48
49 hamartomateux liés à *PTEN*, syndrome héréditaire de prédisposition tumorale
50

Keywords:

51
52
53 Cowden syndrome, *PTEN*, thyroid cancer, hamartomatous tumor, *PTEN* hamartoma tumor
54
55 syndromes, hereditary cancer
56
57
58
59
60
61
62
63
64
65

1. Introduction

Les cancers thyroïdiens différenciés sont une pathologie courante en pratique clinique endocrinienne. Leur prise en charge thérapeutique et leur suivi ont fait l'objet de recommandations récentes par la Société Française d'Endocrinologie [1], cependant dans certains cas le clinicien peut être confronté à des présentations rares, notamment au niveau dermatologique, qui nécessitent pourtant d'être reconnues pour une prise en charge optimale. Ainsi le syndrome de Cowden, ou syndrome des hamartomes multiples, est un syndrome de prédisposition héréditaire aux tumeurs, dont les cancers différenciés de la thyroïde, qui peut être diagnostiqué par un interrogatoire et un examen clinique orienté, notamment au plan dermatologique.

Il associe notamment des atteintes cutanéomuqueuses pathognomoniques, des lésions tumorales hamartomateuses bénignes diverses (lipomes, névromes, polypes digestifs, fibromes...), à un risque néoplasique augmenté au plan sénologique, thyroïdien et génito-urinaire qui en fait toute la gravité.

Il est associé à la mutation du gène suppresseur de tumeur *PTEN*, dont la perte de fonction conduit à une activation de la voie PI3K/Akt/mTOR et de la croissance, la migration, la prolifération et la survie cellulaire.

Nous analyserons les présentations cliniques du CS en pratique endocrinologique et proposerons un algorithme décisionnel afin d'aider le clinicien à évoquer ce diagnostic.

2. Les Hamartomes

Selon le glossaire d'anatomo-pathologie du Collège Universitaire Français des Pathologistes, les hamartomes correspondent à un assemblage désordonné de tissus identiques à ceux de l'organe ou du territoire dans lequel on les trouve (type de tissu normal pour le territoire considéré, mais avec un agencement anormal), leur aspect est fréquemment tumoral.

3. Le Syndrome de Cowden

Le Syndrome de Cowden (SC) ou syndrome des hamartomes multiples est un syndrome de prédisposition héréditaire aux tumeurs, initialement nommé et décrit par Lloyd et Dennis en 1963, d'après un patient présentant des hamartomes multiples, une maladie fibrokystique du sein et des anomalies neurologiques [2].

Le SC, de transmission autosomique dominante, présente une pénétrance liée à l'âge, très élevée après 20 ans. Il est associé aux mutations perte de fonction constitutionnelles du gène *PTEN* (phosphatase and tensin homolog, deleted on chromosome ten) localisé en 10q22-23 [3; 4]. Ces mutations sont retrouvées chez 80 % des patients atteints de SC.

Le SC présente un polymorphisme clinique très important. Il est caractérisé par des lésions hamartomateuses touchant l'ensemble des tissus. Il associe des manifestations cutanéomuqueuses bénignes, souvent au premier plan, à des lésions tumorales thyroïdiennes, mammaires, et uro-génitales notamment [5-6]. Considérée initialement comme une simple génodermatose, la mise en place de critères cliniques de diagnostic stricts, puis la découverte du gène *PTEN*, ont considérablement modifié l'approche du SC [3; 4].

Ainsi depuis l'identification du gène *PTEN*, la prévalence rapportée du SC est passée de 1/1000000 à 1/200000 mais reste vraisemblablement sous estimée du fait de la variabilité d'expression phénotypique et de la non spécificité des signes cliniques, notamment dermatologiques, rendant le diagnostic difficile.

3.1 Syndromes tumoraux hamartomateux liés à *PTEN*

En plus du SC, d'autres syndromes tumoraux hamartomateux ont pu être rattachés à des mutations du gène *PTEN*, et sont regroupés sous le terme de syndromes tumoraux hamartomateux liés à *PTEN* (*PTEN* hamartomatous tumor syndromes ou PTHS) [5-6].

1
2
3
4
5
6
7
8
9
10
11
12
13
14
15
16
17
18
19
20
21
22
23
24
25
26
27
28
29
30
31
32
33
34
35
36
37
38
39
40
41
42
43
44
45
46
47
48
49
50
51
52
53
54
55
56
57
58
59
60
61
62
63
64
65

Ils comportent outre le SC, le syndrome de Bannayan-Riley-Ruvalcaba (BRRS), la maladie de Lhermitte-Duclos (LDD), le syndrome de Protée et le syndrome de Cohen-Hayden (ou syndrome Proteus-Like).

Actuellement, le BRRS est considéré comme une variante phénotypique du SC sous sa forme pédiatrique. Il associe un retard psychomoteur avec hypotonie, macrocéphalie, des lipomes multiples, des polypes hamartomateux intestinaux, des malformations vasculaires et une pigmentation génitale, notamment chez le garçon [7]. Les manifestations cliniques des PTHS sont résumées dans le tableau 1.

3.2 Aspects cliniques du syndrome de Cowden

3.2.1 Manifestations cutanéomuqueuses :

Théoriquement, en cas de SC, des lésions hamartomateuses peuvent être présentes dans n'importe quel organe, mais elles se situent dans la majorité des cas au niveau cutané ou gastro-intestinal. Ainsi les atteintes cutanéomuqueuses, incluant trichilemmomes faciaux, kératose acrale et papillomatose, ont une pénétrance de près de 99 % à partir de la troisième décennie [5; 8]. Elles constituent, avec la LDD, les manifestations pathognomoniques du SC. Malheureusement, de part leurs fréquences dans la population générale, elles sont souvent négligées.

a) lésions cutanées :

Les **trichilemmomes** (figure 1.) sont des hamartomes bénins, couleur chair, à croissance lente, de la gaine folliculaire externe (ou trichilemme) du follicule pileux. Ils peuvent être localisés au niveau des plis nasogéniens, axillaires, génitaux et cruraux.

Une **kératose acrale** (figure 2.) est également fréquemment retrouvée. Elle est constituée de petites lésions palmo-plantaires d'aspect bombé et translucide avec une dépression centrale en forme de « cratère ». Son association avec la papillomatose orale est pathognomonique du SC

Les lipomes sous cutanés sont fréquents et représentent une atteinte mineure du SC.

1 Les autres lésions cutanées rapportées sont des hémangiomes, des neuromes, des lentigines
2 péri-orales, et plus rarement un acanthosis nigricans [9]. Une prédisposition aux cicatrices
3 chéloïdes semble également exister.
4

7 **b) lésions muqueuses :**

8
9 Les **papules papillomateuses** (figure 3) sont des lésions cutanéomuqueuses bénignes,
10 constituant une des **atteintes pathognomoniques du SC**. Elles sont localisées le plus souvent
11 sur le visage, **rassemblées généralement au pourtour des lèvres, le long des ailes du nez, et sur**
12 **la muqueuse orale. Elles peuvent donner, lorsqu'elles sont nombreuses et confluentes, un**
13 **aspect caractéristique pavimenteux aux gencives, aux lèvres et à la langue.** L'atteinte
14 digestive est également très fréquente, sous la forme d'une polypose hamartomateuse de
15 l'ensemble du tube digestif (estomac, duodénum, colon) avec la présence de polypes coliques
16 chez 60 à 90% des patients [8].
17

18 Au niveau œsophagien, une hyperkératose œsophagienne (« oesophageal glycogenic
19 acanthosis ») peut être observée et son association avec la polypose colique est considérée
20 comme spécifique du SC [10; 11].
21

22 Si le risque néoplasique digestif ne semble pas paradoxalement augmenté [12], une
23 surveillance endoscopique tous les 3 à 5 ans à partir de 30 ans est préconisée [13].
24

42 **3.2.2 Manifestations thyroïdiennes**

43 Les tumeurs thyroïdiennes bénignes sont, après les manifestations cutanéomuqueuses, les
44 plus fréquemment rapportées dans le SC. **Elles constituent l'un des critères mineurs du SC.**
45

46 Ainsi, une atteinte thyroïdienne est retrouvée chez 75% des patients [8], notamment des
47 adénomes thyroïdiens multifocaux ou des hamartomes menant souvent à la constitution d'un
48 goitre multihétéronodulaire (GMHN) pouvant être très volumineux.
49

50 L'analyse histologique révèle généralement des lésions dystrophiques peu spécifiques
51 associées à une composante adénomateuse de type vésiculaire, ainsi que des lésions à la limite
52
53
54
55
56
57
58
59
60
61
62
63
64
65

1 de la malignité à type de carcinome vésiculaire encapsulé micro-invasif et de micro-
2 carcinome papillaire [14].
3

4 La découverte histologique d'un goitre polyadénomateux ou d'adénomes vésiculaires
5 multiples, notamment chez un sujet jeune doit faire évoquer une origine génétique.
6

7 Par ailleurs, il existe une association avec la thyroïdite de Hashimoto, comme dans le
8 syndrome de Bannayan-Riley-Ruvalcaba (BRRS), mais sans retentissement fonctionnel
9 rapporté [15], et sans mécanisme physiopathologique bien décrit.
10

11 **3.2.3 Manifestations mammaires**

12 Environ 50% des patientes atteintes d'un SC présentent une atteinte mammaire bénigne,
13 souvent bilatérale. Des lésions dystrophiques évocatrices de mastose fibrokystique, des
14 lésions hyperplasiques de type polyadénosique et des lésions plus individualisées à type de
15 papillome intragalactophorique, d'adénofibrome, ou d'adénofibrome juvénile géant sont
16 rapportées [16].
17

18 **3.2.4 Manifestations génito-urinaires**

19 Des fibromes et des léiomyomes utérins, souvent multiples, sont présents chez près de la
20 moitié des patientes atteintes par le SC et ce essentiellement à partir de la troisième décade.
21 Des malformations génito-urinaires de type rein en fer à cheval ou utérus bicorne sont
22 également observées plus fréquemment que dans la population générale [16].
23

24 **3.2.5 Manifestations neurologiques**

25 Si un retard mental a été rapporté dans le SC, il est rare et souvent modéré. L'atteinte
26 neurologique pathognomonique du SC est la **maladie de Lhermitte-Duclos (LDD)** [8],
27 touchant le système nerveux central et caractérisée par un gangliocytome dysplasique
28 cérébelleux, lésion hamartomateuse de la fosse postérieure. Bien que non néoplasique, la
29 **LDD** peut engager le pronostic vital par l'hypertension intracrânienne et se révèle souvent par
30 une ataxie cérébelleuse [5;6].
31

3.2.6 Syndrome dysmorphique

Il n'existe pas de réel syndrome dysmorphique dans le SC mais une **macrocéphalie** (périmètre crânien (PC) > 2 DS), présente chez 40 % des patients et qui constitue un des critères diagnostiques **majeurs** [8]. Elle serait due à une augmentation du volume cérébral. Même en cas d'absence de macrocéphalie, les patients présentent souvent un aspect dolichocéphale caractéristique (**crâne de forme allongé, avec rapport du diamètre antéropostérieur sur le diamètre transverse supérieur à 125 %**).

3.3 Risque néoplasique

Les patients atteints de SC ont un risque augmenté de cancer mammaire, thyroïdien ou endométrial notamment, qui font toute la gravité de ce syndrome. **Les atteintes néoplasiques mammaires, thyroïdiennes et endométriales constituent, avec la macrocéphalie, les critères diagnostiques majeurs du SC. Paradoxalement, si les lésions hamartomateuses touchent essentiellement les muqueuses et la sphère dermatologique, les tumeurs malignes, elles, ne se développent pas de façon usuelle à ce niveau.**

3.3.1 Cancer mammaire :

Le risque néoplasique mammaire est évalué entre 25 et 50 % chez les patientes porteuses de SC contre 12 à 13% dans la population générale [13, 17]. L'âge moyen de diagnostic est de 36-46 ans [18]. Au plan histologique, sont principalement décrits des adénocarcinomes canauxaires infiltrants, et plus rarement des carcinomes lobulaires ou tubulaires. Il n'existe pas de données sur le statut tumoral au plan des récepteurs hormonaux [16]. Sur le plan pathogénique, il semblerait que la plupart des lésions néoplasiques dérivent de lésions hamartomateuses. Chez l'homme, le risque néoplasique mammaire paraît également augmenté, sur la base de cas cliniques, sans que le risque absolu puisse être déterminé au vu de la rareté du cancer du sein chez l'homme (0.1% dans la population générale) [16].

3.3.2 Cancer thyroïdien :

Dans les deux sexes, le risque de cancer thyroïdien est augmenté, estimé à 10 à 15%, contre 1% dans la population générale. Les lésions néoplasiques se développent sur un parenchyme thyroïdien dystrophique [13] et sont volontiers multifocales. Sur le plan histologique, les carcinomes de type vésiculaires sont plus fréquents que les carcinomes papillaires [14].

Une thyroïdectomie totale est préconisée même en cas d'adénome thyroïdien bénin devant le risque de transformation néoplasique après hémithyroïdectomie, et certains auteurs la recommandent également en cas de goitre multihétéronodulaire devant la fréquence des lésions frontières à type de microcarcinome papillaire ou de carcinome vésiculaire à invasion minimale [8]. **La mortalité secondaire aux cancers thyroïdiens chez les patients atteints de CS n'est pas connue.** Par ailleurs, Il n'existe pas d'augmentation du risque de cancer médullaire de la thyroïde.

3.3.3 Cancer endométrial :

Le risque de néoplasie endométriale est de 5 à 10% en cas de SC contre 2.6% dans la population générale [16].

3.3.4 Autres cancers :

De fréquence plus faible, il semble exister un risque de tumeurs rénales et urothéliales (carcinomes rénaux), de mélanomes et de tumeurs gliales.

3.4 Critères diagnostiques

En vue d'identifier le gène responsable du SC, « l'international Cowden Consortium » a été à l'origine des critères diagnostiques originaux [3]. Plus de 80% des patients qui correspondaient strictement à ces critères présentaient une mutation du gène *PTEN* [8].

Ces critères diagnostiques très rigoureux n'étant pas pertinents en pratique clinique pour identifier les sujets avec des présentations atypiques et conduisant à un risque important de

1 faux négatifs ont été revus en 2000 [8]. Ainsi le « National Comprehensive Cancer Network
2 (NCCN) Genetics/High Risk Panel » présente des critères diagnostiques « opérationnels »
3
4 permettant au clinicien d'identifier les patients avec un SC clinique et devant être référés en
5
6 consultation d'oncogénétique. Ces critères sont divisés en critères pathognomoniques,
7
8 majeurs et mineurs repris dans le tableau 2.
9

10 11 12 **3.4.1 En cas d'histoire familiale**

13 Le diagnostic clinique de syndrome de Cowden est retenu en présence soit:

- 14 - d'un des critères pathognomoniques (LDD ou atteintes cutanéomuqueuses) ou majeurs,
- 15 - de deux critères mineurs,
- 16 - ou d'une présentation pédiatrique de type syndrome de Bannayan-Riley-Ruvalcaba.

17 18 19 20 21 22 **3.4.2 A l'échelon individuel**

23 Le diagnostic de SC est porté soit :

- 24 - sur la présence de lésions cutanéomuqueuses pathognomoniques seules si elles associent :
 - 25 - soit 6 papules faciales dont au moins 3 trichilemmomes,
 - 26 - soit une papillomatose gingivale et une kératose acrale.
- 27 - sur 2 critères majeurs dont une macrocéphalie.
- 28 - sur 1 critère majeur et au moins 3 critères mineurs.
- 29 - sur 4 critères mineurs.

30 31 32 33 34 35 36 37 38 39 40 41 42 43 44 45 46 47 **3.5. Diagnostic de syndrome de Cowden en endocrinologie clinique**

48 Les consultations pour GMHN ou cancer différencié de la thyroïde sont des situations
49
50 fréquentes en endocrinologie. En prenant le parti pris de ce mode de révélation, et si l'on
51
52 excepte le contexte d'histoire familiale de syndrome de Cowden ou syndrome des
53
54 hamartomes multiples lié à PTEN, l'endocrinologue clinicien doit évoquer ce diagnostic et
55
56
57
58
59
60
61
62
63
64
65

1 référer le patient vers une consultation d'oncogénétique dans les situations cliniques
2 suivantes:

3.5.1 En cas de cancer thyroïdien différencié (vésiculaire ou papillaire) : figure 4

- 8 - Associé soit à des manifestations cutané-muqueuses pathognomoniques, soit à un
9 antécédent personnel de cancer du sein ou de l'endomètre, soit à une macrocraînie.
- 10
- 11
- 12
- 13 - Associé à au moins trois des manifestations suivantes : polypose gastro-intestinale, maladie
14 fibrokystique du sein, fibromes utérins, lipomes cutanés ou tumeurs urothéliales (carcinome
15 rénal principalement)
16
17
18
19

3.5.2 En cas de goitre multinodulaire (GMHN) : figure 5

20 Le clinicien doit être orienté par les caractéristiques suivantes : patients jeunes (< 35 ans),
21 dont l'histologie retrouve une adénomatosse vésiculaire multiple, voire de foyers de micro-
22 carcinome.
23

- 24 - Associé aux manifestations cutané-muqueuses pathognomoniques (papillomatose cutané-
25 muqueuse, kératose acrale, trichilemmomes)
26
- 27 - Associé soit à un antécédent personnel de cancer du sein ou de l'endomètre, soit à une
28 macrocéphalie.
29
- 30 - Associé à au moins trois des manifestations suivantes : polypose gastro-intestinale, maladie
31 fibrokystique du sein, fibromes utérins, lipomes cutanés ou tumeurs urothéliales (carcinome
32 rénal principalement)
33
34
35
36
37
38
39

40 On notera donc l'importance de l'interrogatoire sur le plan des antécédents néoplasiques et de
41 l'examen clinique dermatologique (mains, visage et sphère ORL) qui sont facilement
42 réalisables en consultation.
43
44
45
46

3.6. **Prise en charge et Suivi multidisciplinaire**

47 Si le clinicien rencontre les critères diagnostiques pour porter le diagnostic de SC, il doit
48 orienter le patient vers une consultation d'oncogénétique. Lors de cette consultation, le patient
49
50
51
52
53
54
55

1 est informé des manifestations cliniques, du mode de transmission du gène responsable,
2 *PTEN*, du risque tumoral liés à ses mutations constitutionnelles, et des modalités de
3
4 surveillance et de dépistage pour lui et ses apparentés. Après information, un support
5
6 psychologique, ainsi qu'un délai de réflexion avant l'analyse moléculaire du gène *PTEN* sont
7
8 proposés. Un consentement éclairé est recueilli avant l'analyse moléculaire de *PTEN*, et les
9
10 résultats sont remis ensuite en consultation. Une mutation du gène *PTEN* n'est néanmoins
11
12 retrouvée que dans 80% des SC. Les autres anomalies génétiques mises en évidence dans les
13
14 20% restants comprennent des mutations dans les régions promotrices de *PTEN* (10% des SC)
15
16 et des mutations des sous unités B et D du gène de la succinyl deshydrogénase hormone (*SDH*
17
18 *B et D*) [19], déjà impliqués dans les syndromes paragangliomes / phéochromocytomes
19
20 héréditaires, PGL 3 (MIM 602413) et PGL 4 (MIM 602690).
21
22
23
24
25

26 La surveillance et le suivi **sont nécessairement multidisciplinaires** et dépendent de la mise en
27
28 évidence de la mutation du gène *PTEN* (figure 6). Si une telle mutation est retrouvée, le
29
30 NCCN recommande un suivi régulier ciblé sur le risque néoplasique en fonction de l'âge et du
31
32 sexe, qui est résumé dans le tableau 3.
33
34
35

36 Des recommandations françaises sur la prise en charge du SC et les modalités d'analyse de
37
38 *PTEN* sont en cours de rédaction sous le patronage de l'INCa (Institut National du Cancer).
39
40

41 **Par ailleurs, une association de malades atteints de SC est hébergée sur le site Orphanet**
42
43 **(asso.orpha.net/COWDEN), pouvant informer et orienter les patients.**
44
45
46
47
48
49

50 **4. Biologie du gène *PTEN***

51
52
53

54 L'identification en 1996, par analyse de liaison, du locus du SC dans la région 10q23 [3], a
55
56 rapidement été suivie par le séquençage du gène *PTEN* [4], dont les mutations germinales sont
57
58 retrouvées chez 80% des patients atteints de SC [20,21].
59
60
61
62
63
64
65

1 Le gène *PTEN*, connu également sous le nom de *MMAC1* (mutated in multiple advanced
2 cancers), est un gène suppresseur de tumeurs, codant pour une phosphatase lipidique de 403
3 acides aminés, PTEN.
4
5
6

7 **4.1 *PTEN* et *PI3K***

8 La protéine PTEN agit en déphosphorylant des lipoprotéines membranaires et notamment le
9 phosphatidyl-inositol (3, 4, 5) tri-phosphate (PIP3).
10
11

12 PIP3 est le produit de la phosphorylation du phosphatidyl-inositol (3, 4) bi-phosphate (PIP2),
13 par une protéine kinase, la phosphoinositide 3-kinase (PI3K), en réponse à l'activation de
14 récepteurs transmembranaires de type tyrosine kinase.
15
16
17
18
19

20 Il existe un élégant mécanisme «on-off», ou l'état d'activation correspond à la
21 phosphorylation de PIP2 par PI3K et l'inactivation à la déphosphorylation de PIP3 par
22 PTEN (figure 7) [22].
23
24
25
26
27

28 **4.2 Voie de signalisation *PI3K/Akt/mTOR***

29 La voie de signalisation de PI3K commence par la liaison de facteurs de croissance ou de
30 signaux de survie, sur les récepteurs tyrosine kinase (RTK) au niveau de la membrane
31 cellulaire. Les récepteurs de l'EGF, Her2/neu, c-kit et IGF-1 activent PI3K de cette manière.
32
33
34
35
36

37 Une fois activés, les RTK recrutent et activent PI3K à la membrane, entraînant la
38 phosphorylation de PIP2 en PIP3. PIP3 active à son tour la protéine kinase B de la famille Akt
39 et la phosphoinositide kinase 1 (PDK1). Une fois activée, Akt est capable de phosphoryler de
40 nombreuses cibles en aval, comme mTOR, qui jouent un rôle dans la prolifération cellulaire,
41 l'apoptose, l'homéostasie glucidique et la réponse aux nutriments (Figure 7) [22]. Les
42 mutations des SDHB/D activeraient la voie Akt/mTOR par la production d'espèces réactives
43 de l'oxygène, inhibant l'activité de PTEN.
44
45
46
47
48
49
50
51
52
53
54

55 PTEN module donc l'activité des substrats d'Akt (mTOR, Bad, p27, p21, GSK3, et
56 Forkhead) en déphosphorylant PIP3. De manière concordante, l'inactivation de PTEN,
57
58
59
60
61
62
63
64
65

notamment dans les modèles murins K.O, résulte en une activation constitutionnelle de la voie PI3K/Akt [23], et les caractéristiques observées dans les modèles murins PTEN +/- sont proches de celles retrouvés chez l'homme, avec des tumeurs hépatiques, prostatiques, endométriales, thyroïdiennes et gastro-intestinales [24]. D'autre part, la perte de fonction de PTEN, par mutation somatique, est une des altérations génétique retrouvée dans de nombreux cancers humains (25 à 50%).

Le risque néoplasique augmenté en cas de SC proviendrait donc de l'activation de la voie PI3K/Akt secondaire à la perte de *PTEN* [20]. Par contre, l'hétérogénéité phénotypique observée pourrait dépendre d'autres anomalies associées, somatiques ou germinales, au niveau d'oncogènes ou de gènes suppresseurs de tumeurs [8; 22].

4.3 Implications thérapeutiques

Il n'existe actuellement pas de thérapeutiques spécifiques validées dans le SC et les syndromes hamartomateux liés à PTEN. La surveillance clinique et le traitement des manifestations néoplasiques au cas par cas restent donc la règle. Cependant de part les mécanismes physiopathologiques impliqués (activation de la voie PI3K/Akt/mTOR), les traitements ciblés inhibant cette voie paraissent séduisants.

Si des traitements inhibants PDK1 (UCN-01) et Akt (perfosine) sont encore à l'étude, les inhibiteurs de mTOR semblent plus prometteurs et sont déjà utilisés en pratique clinique oncologique.

Ainsi, la rapamycine est utilisée en transplantation rénale en combinaison avec la cyclosporine comme traitement anti-rejet, et son action anti-proliférative (in vitro et in vivo) est connue de longue date. Des dérivés de la rapamycine, le temsirolimus/CCI-779 et l'everolimus/RAD001, ont donc été développés dans cette perspective [25].

1 Ces deux molécules sont des inhibiteurs sélectifs de mTOR, qui se liant à une protéine
2 intracellulaire (FKBP-12), forment un complexe qui se lie à son tour à la protéine mTOR. Une
3 fois mTOR «piégée» dans ce complexe, elle perd sa capacité de phosphorylation, et ne peut
4 donc plus contrôler l'activité des facteurs de traduction (4E-BP 1 et S6K) régulant la division
5 cellulaire. L'inhibition de l'activité de mTOR se traduit donc par l'arrêt de la croissance des
6 cellules tumorales traitées au stade G1, par interruption sélective de la traduction des
7 protéines régulatrices du cycle cellulaire (cyclines de type D, c-myc et ornithine
8 décarboxylase) [26].

9 Outre le cycle cellulaire, la protéine mTOR peut également réguler la traduction de facteurs
10 inductibles par l'hypoxie HIF-1 et HIF-2 alpha, permettant l'adaptation des tumeurs aux
11 microenvironnements hypoxiques et la production de VEGF responsable de la néo-
12 angiogenèse. L'action antitumorale des inhibiteurs de mTOR peut donc également résulter, du
13 moins en partie, de leur capacité à abaisser fortement les concentrations en HIF et VEGF au
14 sein de la tumeur ou dans le microenvironnement de celle-ci, compromettant ainsi la néo-
15 angiogenèse. Le temsirolimus (Torisel®) est actuellement indiqué dans le traitement des
16 carcinomes rénaux.

17 Si l'on peut espérer que, par le développement de thérapeutiques inhibant la voie PI3K/Akt,
18 les patients atteints de SC ou de PHTS bénéficient dans les années à venir de traitements
19 ciblés efficaces, l'ensemble de la communauté oncologique pourrait également en tirer profit.

20 En effet, la perte d'hétérozygotie (LOH) de PTEN est retrouvée dans de nombreuses tumeurs
21 sporadiques, et l'activation de la voie PI3K/Akt/mTOR, qui peut survenir indépendamment de
22 la perte de PTEN, est observée dans près d'un cancer humain sur deux en faisant l'altération
23 moléculaire la plus fréquente en oncologie.

5. Conclusion

Bien que rares, les syndromes de prédisposition héréditaire aux tumeurs, comme le syndrome de Cowden et les PHTS, doivent être connus du clinicien car leur diagnostic est important pour une prise en charge optimale du patient.

Dans le cas particulier du SC, l'attention doit être attirée par l'association chez un patient suivi pour cancer thyroïdien différencié, plus rarement pour GMHN, de manifestations dermatologiques typiques (papillomatose cutanéomuqueuse, kératose acrale, trichilemmomes), facilement repérables par un examen clinique ciblé, d'antécédents néoplasiques (sein, endomètre, rein) et de lésions tumorales bénignes (hamartomes).

L'examen dermatologique ciblé (mains, visage et cavité buccale) doit donc faire partie de l'examen initial des patients suivi pour une pathologie thyroïdienne, particulièrement néoplasique. En cas de doute diagnostique, un recours à une consultation spécialisée dermatologique, voire oncogénétique est toujours utile.

Enfin, l'étude des patients porteurs de tels syndromes met en lumière des voies physiopathologiques impliquées dans la tumorigenèse, dans notre cas la voie PI3K/Akt/mTOR, pouvant déboucher sur des implications thérapeutiques profitables à l'ensemble des patients atteints de cancer.

6. Références

1. Société Française d'Endocrinologie: *Recommandations pour la prise en charge des cancers thyroïdiens différenciés de souche vésiculaire*. Annales d'Endocrinologie 2007, 68:57-72.
2. Lloyd KM, Dennis M: *Cowden's disease. A possible new symptom complex with multiple system involvement*. Ann Intern Med 1963, 58:136-142.

- 1
2
3
4
5
6
7
8
9
10
11
12
13
14
15
16
17
18
19
20
21
22
23
24
25
26
27
28
29
30
31
32
33
34
35
36
37
38
39
40
41
42
43
44
45
46
47
48
49
50
51
52
53
54
55
56
57
58
59
60
61
62
63
64
65
3. Nelen MR, Padberg GW, Peeters EA, Lin AY, van den Helm B, Frants RR, Coulon V, et al.: *Localization of the gene for Cowden disease to chromosome 10q22-23*. Nat Genet 1996, 13:114-116.
 4. Nelen MR, van Staveren WC, Peeters EA, Hassel MB, Gorlin RJ, Hamm H, et al.: *Germline mutations in the PTEN/MMAC1 gene in patients with Cowden disease*. Hum Mol Genet 1997, 6:1383-1387.
 5. Hobert JA, Eng C: *PTEN hamartoma tumor syndrome: An overview*. Genet Med. 2009 Oct;11(10):687-94.
 6. Blumenthal GM, Dennis PA.: *PTEN hamartoma tumor syndromes*. Eur J Hum Genet. 2008 Nov;16(11):1289-300
 7. Lachlan KL, Lucassen AM, Bunyan D, Temple IK: *Cowden syndrome and Bannayan Riley Ruvalcaba syndrome represent one condition with variable expression and age-related penetrance: results of a clinical study of PTEN mutation carriers*. J Med Genet 2007, 44:579-585.
 8. Eng C: *Will the real Cowden syndrome please stand up: revised diagnostic criteria*. J Med Genet 2000, 37:828-830.
 9. Starink TM, van der Veen JP, Arwert F, de Waal LP, de Lange GG, Gille JJ, Eriksson AW: *The Cowden syndrome: a clinical and genetic study in 21 patients*. Clin Genet 1986, 29:222-233.
 10. Kay PS, Soetikno RM, Mindelzun R, Young HS: *Diffuse esophageal glycogenic acanthosis: an endoscopic marker of Cowden's disease*. Am J Gastroenterol 1997, 92:1038-1040.
 11. Umemura K, Takagi S, Ishigaki Y, Iwabuchi M, Kuroki S, Kinouchi Y, Shimosegawa T: *Gastrointestinal polyposis with esophageal polyposis is useful for early diagnosis of Cowden's disease*. World J Gastroenterol 2008, 14:5755-5759.

- 1
2
3
4
5
6
7
8
9
10
11
12
13
14
15
16
17
18
19
20
21
22
23
24
25
26
27
28
29
30
31
32
33
34
35
36
37
38
39
40
41
42
43
44
45
46
47
48
49
50
51
52
53
54
55
56
57
58
59
60
61
62
63
64
65
12. Phillips LS, Thompson CL, Merkulova A, Plummer SJ, Tucker TC, Casey G, Li L: *No association between phosphatase and tensin homolog genetic polymorphisms and colon cancer*. World J Gastroenterol 2009, 15:3771-3775.
 13. Longy M, Lacombe D: *Cowden disease. Report of a family and review*. Ann Genet 1996, 39:35-42.
 14. Harach HR, Soubeyran I, Brown A, Bonneau D, Longy M: *Thyroid pathologic findings in patients with Cowden disease*. Ann Diagn Pathol 1999, 3:331-340.
 15. Marsh DJ, Kum JB, Lunetta KL, Bennett MJ, Gorlin RJ, et al.: *PTEN mutation spectrum and genotype-phenotype correlations in Bannayan-Riley-Ruvalcaba syndrome suggest a single entity with Cowden syndrome*. Hum Mol Genet. 1999 Aug;8(8):1461-72.
 16. Gustafson S, Zbuk KM, Scacheri C, Eng C: *Cowden Syndrome*. Semin Oncol. 2007;34(5):428-34.9.
 17. Schrager CA, Schneider D, Gruener AC, Tsou HC, Peacocke M: *Clinical and pathological features of breast disease in Cowden's syndrome: an underrecognized syndrome with an increased risk of breast cancer*. Hum Pathol 1998, 29:47-53.
 18. Nusbaum R, Vogel KJ, Ready K: *Susceptibility to breast cancer: hereditary syndromes and low penetrance genes*. Breast Dis 2006-2007, 27:21-50.
 19. Ni Y, Zbuk KM, Sadler T, Patocs A, Lobo G, Edelman E, et al.: *Germline mutations and variants in the succinate dehydrogenase genes in Cowden and Cowden-like syndromes*. Am J Hum Genet 2008, 83:261-268.
 20. Uppal S, Mistry D, Coatesworth AP: *Cowden disease: a review*. Int J Clin Pract 2007, 61:645-652.
 21. Marsh DJ, Coulon V, Lunetta KL, Rocca-Serra P, Dahia PL, Zheng Z, et al.: *Mutation spectrum and genotype-phenotype analyses in Cowden disease and Bannayan-Zonana*

1
2 syndrome, two hamartoma syndromes with germline *PTEN* mutation. Hum Mol Genet 1998,
3 7:507-515.

4
5 22. Sansal I, Sellers WR: *The biology and clinical relevance of the PTEN tumor suppressor*
6 *pathway*. J Clin Oncol 2004, 22:2954-2963.

7
8
9 23. Vazquez F, Sellers WR: *The PTEN tumor suppressor protein: an antagonist of*
10 *phosphoinositide 3-kinase signaling*. Biochim Biophys Acta 2000, 1470:M21-35.

11
12 24. Podsypanina K, Ellenson LH, Nemes A, Gu J, Tamura M, Yamada KM, et al.: *Mutation*
13 *of Pten/Mmac1 in mice causes neoplasia in multiple organ systems*. Proc Natl Acad Sci U S A
14 1999, 96:1563-1568.

15
16
17 25. Lopiccolo J, Ballas MS, Dennis PA: *PTEN hamartomatous tumor syndromes (PHTS):*
18 *rare syndromes with great relevance to common cancers and targeted drug development*. Crit
19 Rev Oncol Hematol 2007, 63:203-214.

20
21 26. LoPiccolo J, Blumenthal GM, Bernstein WB, Dennis PA: *Targeting the PI3K/Akt/mTOR*
22 *pathway: effective combinations and clinical considerations*. Drug Resist Updat 2008, 11:32-
23 50.

24 25 26 27 28 29 30 31 32 33 34 35 36 37 **Légendes des figures**

38
39
40
41 **Figure 1** : Trichilemmomes / Trichilemmoma (avec l'aimable autorisation du / with courtesy
42 of Dr Michel Dandurand, Nîmes)

43
44 **Figure 2** : Kératose acrale / Acral keratoses

45
46
47 **Figure 3** : Papillomatose gingivale / Mucosal papillomatosis

48
49 **Figure 4** : Arbre diagnostique : diagnostic clinique de Syndrome de Cowden en cas de cancer
50 thyroïdien / Diagnosis algorithm : operationnal Cowden syndrome diagnosis in thyroid cancer
51 patient

52
53
54 **Figure 5** : Arbre diagnostique : diagnostic clinique de Syndrome de Cowden en cas de goitre
55 multinodulaire / Diagnosis algorithm : operationnal Cowden syndrome diagnosis in
56 multinodular goiter patient

Figure 6 : prise en charge et suivi en cas de syndrome de Cowden / management and follow-up of Cowden syndrome

Figure 7 : PTEN et la voie PI3K/Akt/mTOR / PTEN and the PI3K/Akt/mTOR pathway (RTK : récepteur tyrosine kinase/tyrosine kinase receptor)

Tableau 1. Syndromes tumoraux hamartomateux liés à *PTEN* (PHTS)

Table 1. *PTEN* hamartomatous tumor syndromes (PHTS)

Syndromes	Manifestations cliniques	Risque tumoral	Prévalence de mutation de <i>PTEN</i>
Syndrome de Cowden	Trichilemmomes, papillomatose cutanéomuqueuse	Sein, thyroïde, endomètre, rein	80 %
Maladie de Lhermitte-Duclos	ataxie cérébelleuse, épilepsie	Pas démontré	83 %
Syndrome de Bannayan-Riley-Ruvalcaba	Macrocéphalie, retard mental, hamartomes intestinaux, lipomatose, hémangiomatose	Pas démontré	60 %
Syndrome de Protée	Malformations congénitales, hamartomes, nævi, hyperostose	Pas démontré	20 % ?
Syndrome de Cohen-Hayden (protée-like)	Malformations congénitales, hamartomes, nævi, hyperostose	Pas démontré	?

Tableau 2. Critères diagnostiques du SC (d'après le NCCN V.I.2009; www.nccn.org)

Table 2. Cowden syndrome criteria (according to NCCN V.I.2009; www.nccn.org)

critères pathognomoniques	critères majeurs
<ul style="list-style-type: none"> - Manifestations cutanéomuqueuses : - Trichilemmomes faciaux, - Kératose acrale, - Papillomatose gingivale - Maladie de Lhermitte-Duclos 	<ul style="list-style-type: none"> - Cancer du sein - Cancer thyroïdien (particulièrement vésiculaire) - Cancer de l'endomètre - Macrocéphalie (périmètre crânien > 2 DS)
critères mineurs	
<ul style="list-style-type: none"> - Autres atteintes thyroïdiennes (Goitre multihétéronodulaire, adénomes vésiculaires) - Maladie fibrokystique du sein - Polypes hamartomateux gastro-intestinaux - Lipomes sous-cutanés - Fibromes cutanés - Fibromes utérins (multiples le plus souvent) - Retard mental modéré (Q.I. ≤ 75) - Tumeurs génito-urinaires (carcinome rénal à cellules claires) 	

Tableau 3 : Différents examens de suivi avec l'âge du début et la fréquence

Table 3: Cowden syndrome management with starting age and frequency

Femmes	<i>fréquence</i>	Hommes & Femmes	<i>fréquence</i>
Auto palpation mammaire	Mensuelle, Dès 18 ans	Examen clinique (sein & thyroïde)	} Annuelle, Dès 18 ans
Examen sénologique	Bi annuelle, Dès 25 ans	Cytologie urinaire Echographie rénale & voies urinaires	
Mammographie & IRM mammaire	Annuelle, Dès 30-35 ans	Echographie thyroïdienne	
Biopsie endométriale	Annuelle, De 35 ans à ménopause	Examen dermatologique	
Echographie de l'endomètre	Annuelle, Post ménopause	Education aux signes et symptômes néoplasiques	

D'après /according to NCCN clinical practice guidelines in Oncology, Genetic/Familial High risk assessment: breast and ovarian; V.I.2009; www.nccn.org

Figure 1
[Click here to download high resolution image](#)

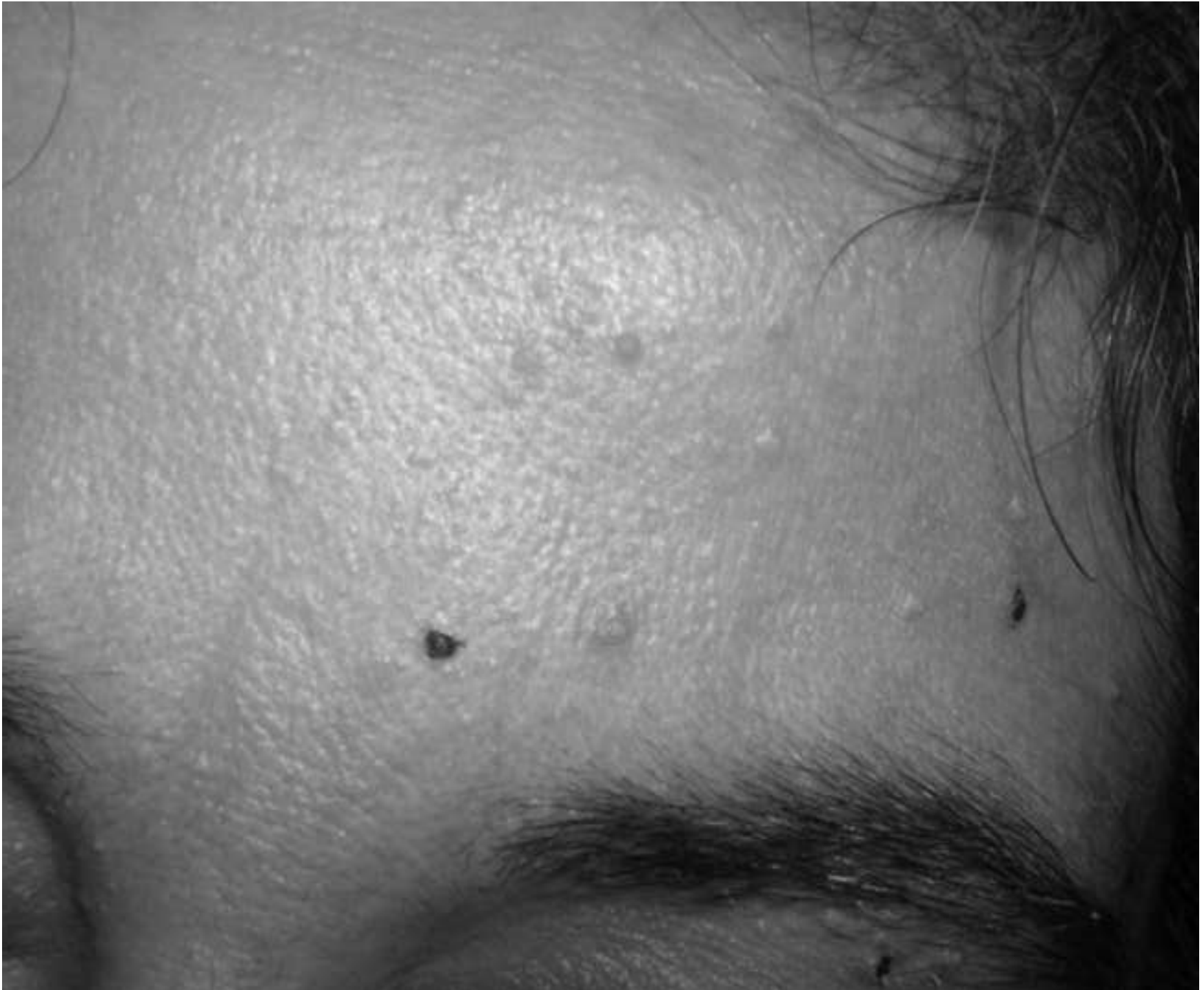

Figure 2
[Click here to download high resolution image](#)

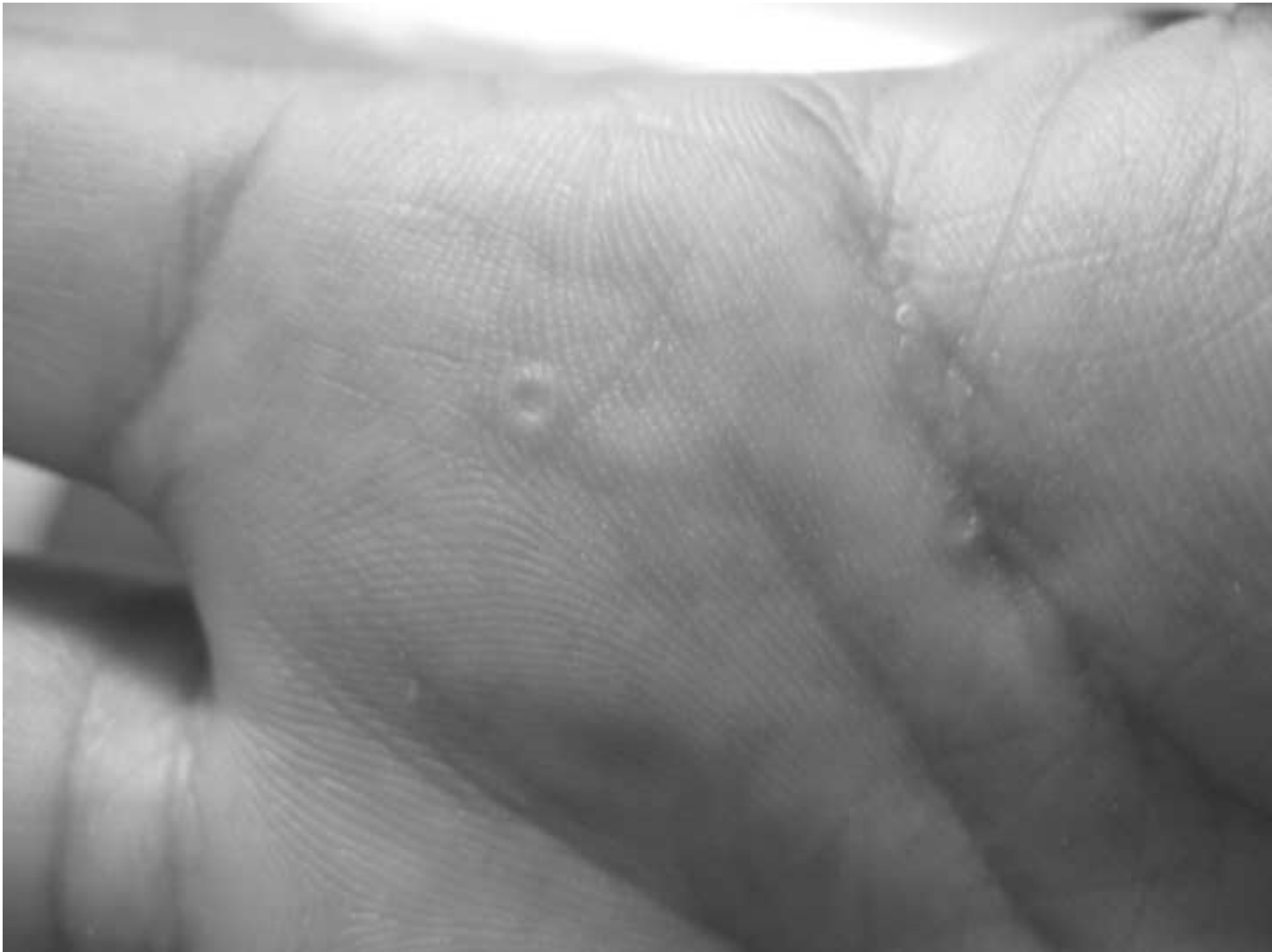

Figure 3
[Click here to download high resolution image](#)

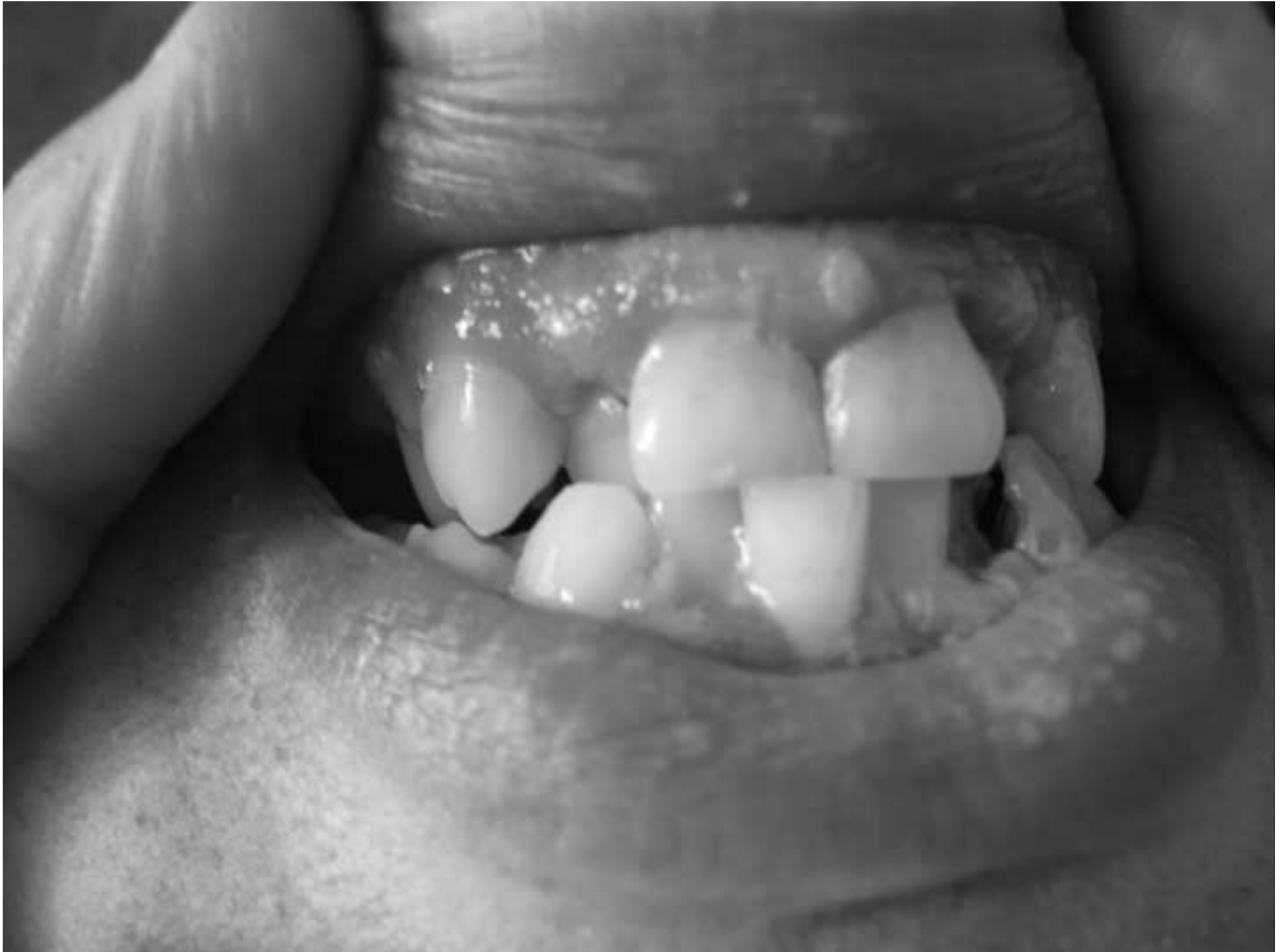

Figure 4

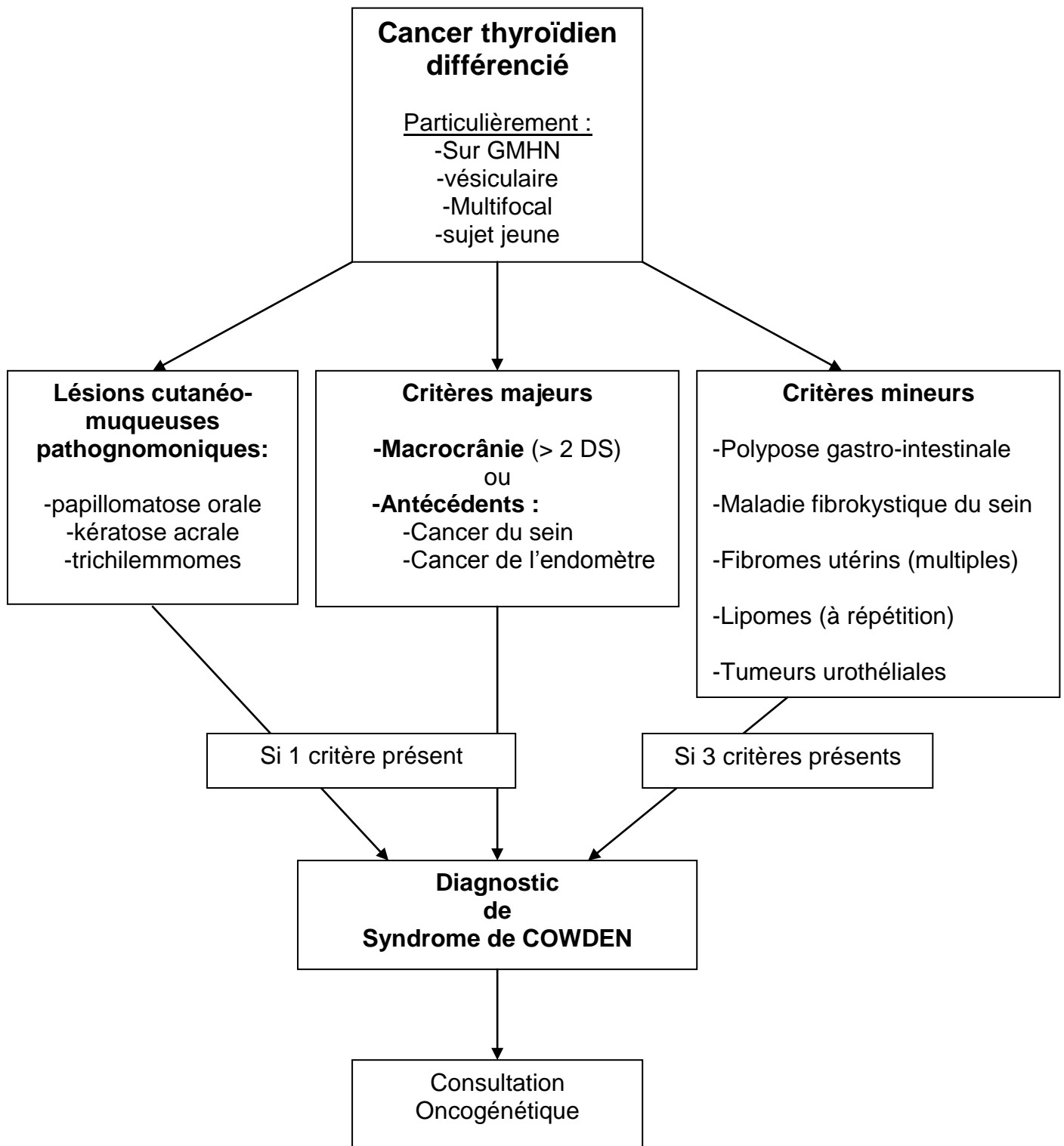


Figure 5

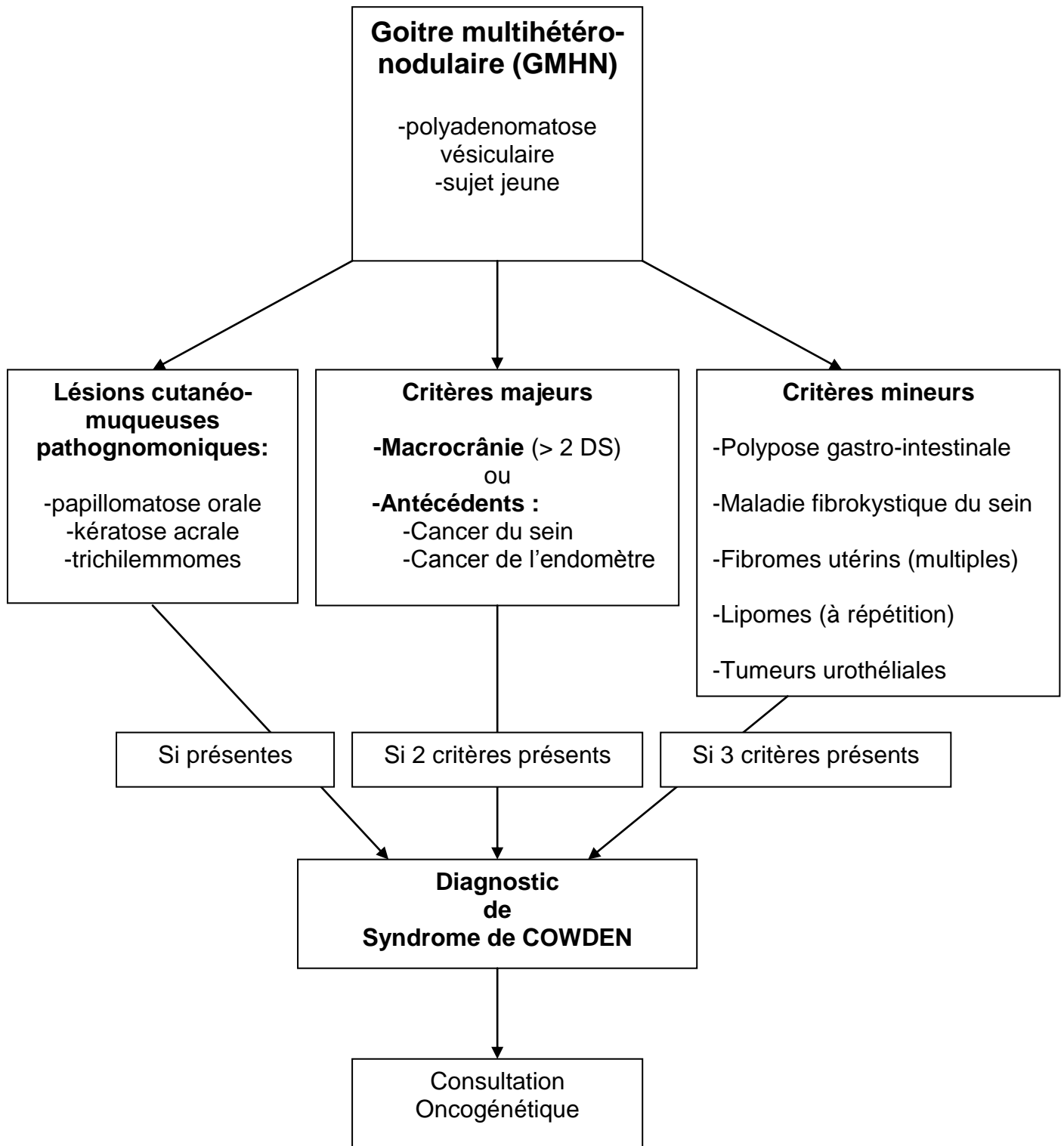


Figure 6

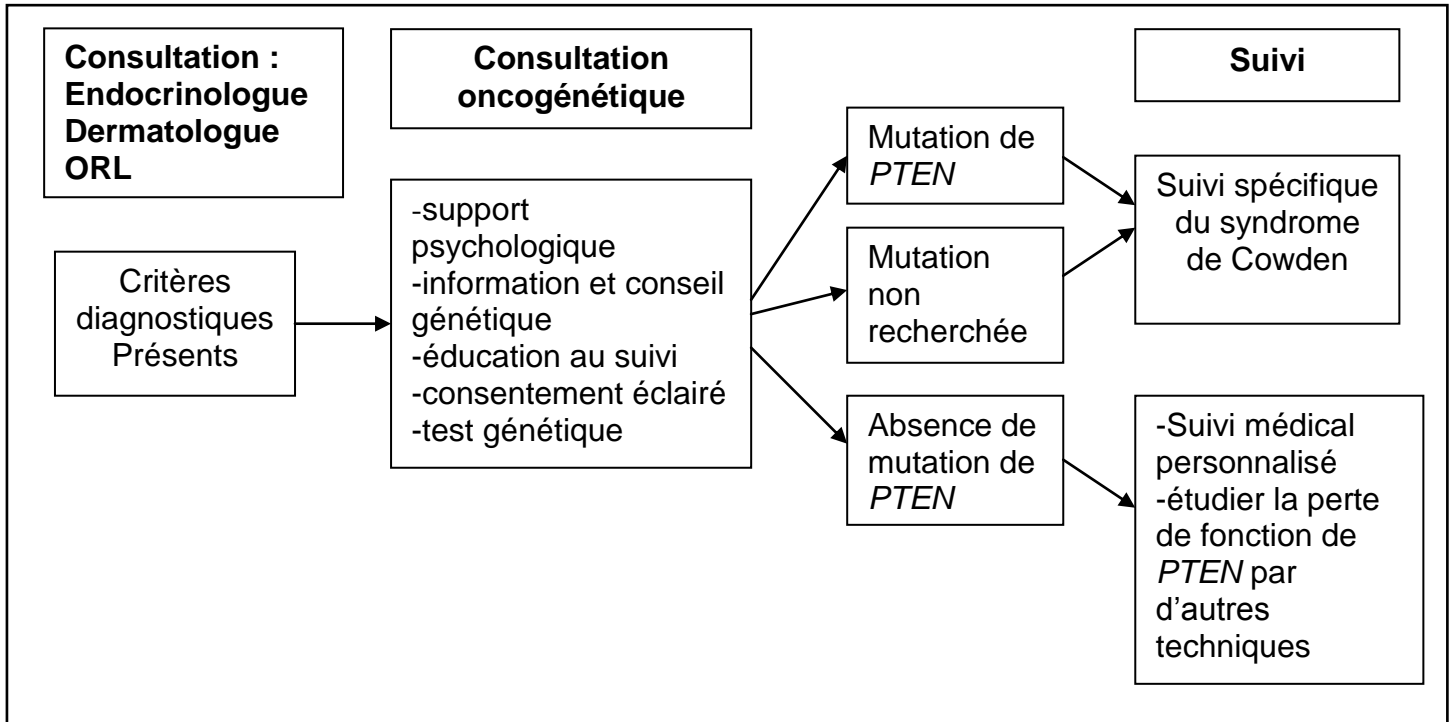
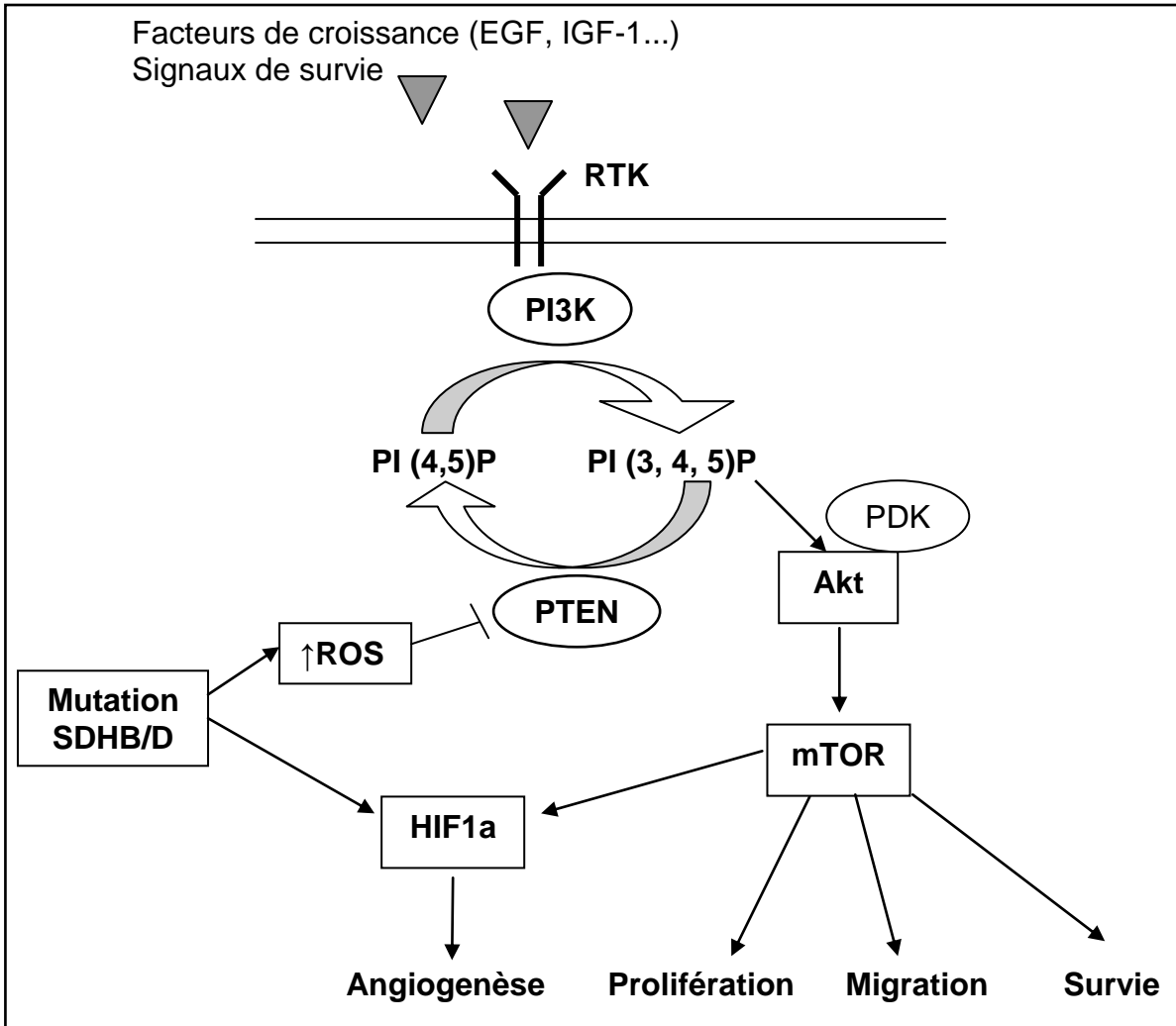


Figure 7



Montpellier, le 8 février 2010,

A l'attention du Dr M.C. VANTYGHM,
Rédacteur en chef des Annales d'Endocrinologie.

Chère Consoeur,

Veillez trouver ci-joint la version révisée de l'article intitulé « Mise au point : Le syndrome de Cowden, ou syndrome des hamartomes multiples en endocrinologie clinique » (réf : ANDO-D-09-00075).

Je vous remercie pour l'intérêt que vous avez manifesté et pour la qualité des commentaires des experts. Nous avons effectué les révisions demandées et répondu aux différents points soulevés par les experts :

Expert 1.

- Nous avons indexé l'article de Blumenthal dans l'European Journal of Human Genetic, qui est effectivement une des revue de référence et qui a servi à cet article. (référence [6]).
- Un chapitre sur les PTHS a été rajouté détaillant les différents syndromes (chapitre 3.1). Par ailleurs, un tableau récapitulatif a été ajouté pour plus de clarté (Tableau 1).
- Le polymorphisme clinique du syndrome de Cowden a été souligné plus explicitement dès le chapitre 3.
- La discordance entre la définition usuelle des hamartomes (tumeurs bénignes) et la ligne 21 page 4 a été corrigé. Il s'agissait effectivement d'un contresens.
- La description des lésions dermatologiques a été revue, en distinguant d' une part les lésions cutanées et d'autre part les lésions muqueuses. Il a été tenu compte dans la description des commentaires de l'expert.
- La dichotomie de localisation entre hamartomes cutanéomuqueux et tumeurs malignes a été soulignée en introduction du chapitre 3.3.
- L'abréviation de la maladie de Lhermitte-Duclos a été harmonisée (LDD).
- Le terme dolichocéphale a été défini. (crâne de forme allongée, avec rapport du diamètre antéropostérieur sur le diamètre transverse supérieur à 125 %).
- Le terme macrocranie a été remplacé par macrocéphalie.
- Les atteintes mineures, majeures, et pathognomoniques ont été signalées lors de la description des différentes atteintes cliniques.
- L'association de malades hébergée sur Orphanet (asso.orpha.net/COWDEN/) a été mentionnée en fin de chapitre 3.6.
- Enfin, la nécessité de prise en charge multidisciplinaire a été soulignée dès le résumé, et le titre du chapitre 3.6 a été complété (3.6. Prise en charge et Suivi multidisciplinaire).

Expert 2.

- Concernant les différents syndromes tumoraux liés à PTEN, un tableau récapitulatif a été ajouté pour plus de clarté (Tableau 1).
- L'association avec la thyroïde de Hashimoto est décrite dans le SC mais les mécanismes ne sont pas connus. Les études se contentent de décrire l'association (déjà connue dans le syndrome de Bannayan Riley). La référence a été rajoutée (référence [15]).
- La mortalité qu'entraînent les cancers différenciés thyroïdiens dans le SC n'est pas connue à ce jour. Ce point a été précisé (chapitre 3.2.2).

Veillez agréer, chère consœur, mes respectueuses salutations.

Dr. Mathieu Sardinoux