



HAL
open science

Intérêt du guidage 3D et de la localisation des biopsies de prostate par voie endorectale

Pierre Mozer, Grégoire Chevreau, Jocelyne Troccaz, Raphaëlle Renard-Penna

► **To cite this version:**

Pierre Mozer, Grégoire Chevreau, Jocelyne Troccaz, Raphaëlle Renard-Penna. Intérêt du guidage 3D et de la localisation des biopsies de prostate par voie endorectale. Progrès en urologie (Cahiers de la Formation Continue), 2011, 21 (3), pp.F86-F90. hal-00658710

HAL Id: hal-00658710

<https://hal.science/hal-00658710v1>

Submitted on 11 Jan 2012

HAL is a multi-disciplinary open access archive for the deposit and dissemination of scientific research documents, whether they are published or not. The documents may come from teaching and research institutions in France or abroad, or from public or private research centers.

L'archive ouverte pluridisciplinaire **HAL**, est destinée au dépôt et à la diffusion de documents scientifiques de niveau recherche, publiés ou non, émanant des établissements d'enseignement et de recherche français ou étrangers, des laboratoires publics ou privés.

Intérêt du guidage 3D et de la localisation des biopsies de prostate par voie endorectale

Pierre Mozer¹, Grégoire Chevreau¹, Jocelyne Troccaz², Raphaele Renard-Penna³

¹ : Service d'urologie. Hôpital de la Pitié-Salpêtrière. Paris

² : Laboratoire TIMC-IMAG. Institut d'Ingénierie de l'Information de Santé - Faculté de Médecine - 38706 La Tronche cedex - France

³ : Service de Radiologie. Hôpital de la Pitié-Salpêtrière. Paris.

Titre Anglais : 3D Guidance and localization usefulness of TRUS prostate biopsies

Résumé Français :

La réalisation de biopsies de prostate, le plus souvent par voie endorectale, est primordiale pour le diagnostic et l'évaluation du pronostic du cancer. La précision de la localisation des biopsies est sujette à caution. Le développement de systèmes informatiques permet d'enregistrer avec précision leur localisation et de les guider pour améliorer leur distribution. Ces mêmes dispositifs permettent de fusionner images échographiques et images IRM et de fusionner différentes séries de biopsies. L'ensemble de ces données pourrait être transféré dans les systèmes échographiques de type HIFU dans le but de rendre les protocoles de traitements focalisés plus précis.

Abstract :

Prostate biopsies, most often performed transrectally, are essential for the diagnosis and assessment of prognosis of prostate cancer. Biopsy localization accuracy is questionable. The development of computer systems allow to record their precise location and guide them to improve their distribution. These same devices can merge ultrasound images and MRI images and merge different sets of biopsies. All these data could be transferred inside ultrasound HIFU systems in order to make focal treatment protocols more accurate.

Mots clés :

Biopsies de prostate
Enregistrement localisation
Fusion d'image

Keywords :

Prostate biopsies
Recording of localization
Image fusion

Conflits d'intérêts :

Pierre Mozer et Jocelyne Troccaz font partie des inventeurs du brevet WO2009071766 valorisé par le dispositif UroStation.

Auteur correspondant :

Pierre Mozer

Service d'Urologie. Groupe Hospitalier Pitié-Salpêtrière.

47-83, boulevard de l'Hôpital – 75651 PARIS Cedex 13 – France

Téléphone : 01 42 17 72 97 - Fax : 01 42 17 73 54

Courriel : pierre.mozer@psl.aphp.fr

Introduction

En France, on estime que 100 000 à 150 000 biopsies de prostate sont réalisées chaque année. La réalisation de ce geste n'est pas sans effet secondaire, en particulier septique. Malgré les progrès récents de l'imagerie IRM, seules les biopsies permettent de faire le diagnostic de cancer et d'en évaluer le pronostic. L'interprétation des résultats histologiques guide le choix thérapeutique qui peut aller de la surveillance active à un traitement radical, et la problématique du surtraitement dans certains pays industrialisés conduit à vouloir proposer un traitement qui pourrait être focalisée sur les zones cancéreuses.

Les biopsies de prostate réalisées de façon conventionnelle sous guidage échographique 2D par voie endorectale sont caractérisées par le fait qu'un cancer de taille significative est souvent manqué et que si celui-ci est diagnostiqué, sa taille ainsi que sa localisation sont imprécises. Certains vont ainsi jusqu'à qualifier la réalisation de telle biopsies de « loterie » (1).

L'évaluation de la taille, de la localisation et du degré de différenciation des zones tumorales peut s'appuyer sur l'imagerie IRM (2) mais doit, quoiqu'il en soit, prendre en compte la localisation et l'analyse histologique des biopsies réalisées.

Afin de pallier ces inconvénients, certains proposent de réaliser des biopsies de saturation par voie trans-périnéale à l'aide d'une grille de curiethérapie. Cette approche est plus invasive car elle nécessite le plus souvent une anesthésie générale et le risque de rétention d'urine est majoré par rapport à la voie endorectale. De plus, les aiguilles ont souvent tendance à bouger la prostate et à ne pas suivre une trajectoire rectiligne. La précision de ce type de localisation est donc sujette à caution.

L'objectif de cet article est de présenter les bénéfices prouvés ou attendus de la localisation des biopsies de prostate réalisées par voie endorectale avec l'assistance du dispositif Urostation et de l'échographie 3D (Koelis, Grenoble, France).

Le dispositif Urostation

Ce dispositif logiciel permet la visualisation (cf Figure 1), le guidage et l'enregistrement de la localisation des biopsies de la prostate réalisées par voie endorectale. Il est relié à un appareil d'échographie 3D dont il reçoit les images par un câble réseau (cf Figure 2). L'acquisition d'une image échographique 3D de la prostate se fait en moins de 3 secondes sans qu'il soit nécessaire de bouger la sonde. Dans un premier temps une image échographique 3D dite de référence est acquise. C'est dans cette image de référence que les biopsies sont visualisées, image qui peut éventuellement être fusionnée avec d'autres données préopératoires comme une IRM T2 ou une session précédente de biopsies. Lors de chaque prélèvement, une nouvelle image échographique est acquise au moment où l'aiguille pénètre dans la prostate.. Le logiciel retrouve immédiatement la position de la prostate et de l'aiguille pour afficher en moins de 3 secondes la biopsie réalisée dans le volume échographique de référence. Si l'opérateur souhaite atteindre une cible particulière, il est possible de réaliser une biopsie virtuelle par l'acquisition d'une image 3D « à vide »/« à blanc » pour calculer et visualiser la localisation théorique de la biopsie qui sera atteinte si l'opérateur ne bouge pas la sonde. Ce système prend en compte les déformations de la prostate induites par la sonde endorectale ainsi que les mouvements du patient et de la prostate. La localisation des biopsies dans le volume échographique 3D de référence est obtenue dans plus de 97% des cas avec une précision de l'ordre du millimètre (3). Les 3% d'erreurs de localisation

sont dus le plus souvent à une mauvaise qualité de l'image 3D rendant la prostate peu visible ou excessivement déformée.

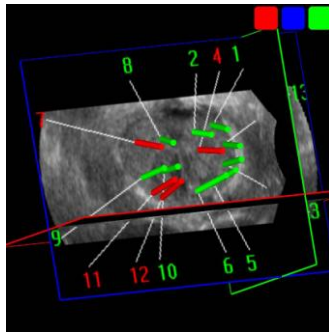


Figure 1 : Représentation 3D des biopsies réalisées
Vue coronale de la prostate, base en haut de l'image, apex en bas
(en vert : biopsies négatives, en rouge : biopsies positives).

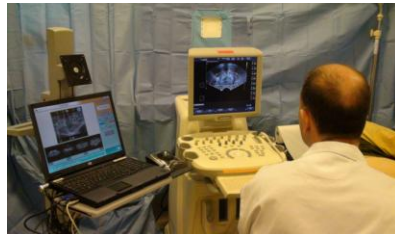

Figure 2 : Scène avec à gauche l'Urostation et à droite l'appareil échographique 3D (Medison,)

Bénéfices prouvés ou attendus

Ce type de dispositif permet à l'opérateur de visualiser le geste réalisé, de l'enregistrer et éventuellement de guider des prélèvements. Il peut ainsi permettre d'améliorer la prise en charge des patients de plusieurs façons.

Amélioration de la distribution des biopsies au cours d'un protocole standard à 12 biopsies

Il a été mis en évidence que la possibilité pour un opérateur de visualiser en 3D la distribution des biopsies lui permet d'améliorer de façon significative la qualité de la distribution l'échantillonnage. Une étude sur 32 patients consécutifs a mis en évidence que les 16 derniers patients avaient un meilleur échantillonnage que les 16 premiers si l'opérateur est en mesure de visualiser à la fin de la session la zone des prélèvements réalisés. En effet, en scindant la prostate en 10 cibles, en moyenne 7 cibles étaient atteintes pour les 16 premiers patients contre 9 cibles pour les 16 derniers (4).

Amélioration de la qualité de l'échantillonnage des biopsies

Une étude réalisée sur 442 patients ayant bénéficié d'une série de 12 biopsies de prostate a permis de mettre en évidence qu'une partie de la prostate n'était pas échantillonnée de façon satisfaisante pour 110 (24,8%) d'entre eux. Lorsque une zone était sous échantillonnée, au moins une nouvelle biopsie a été réalisée dans cette zone. Sur ces 110 patients, 20 patients avaient au moins une biopsie positive dans la zone initialement sous échantillonnée. La possibilité de visualiser en 3D la distribution des biopsies et éventuellement de réaliser des prélèvements dans les zones sous-échantillonnées permet donc de réaliser une meilleure cartographie de la distribution du cancer.

Contrôle qualité

L'enregistrement de la localisation de chaque biopsie permet de réaliser un contrôle qualité du geste réalisé. Il est notable de constater que les patients et les praticiens n'ont aucune garantie quant à la façon dont les biopsies ont été réalisées, contrairement à la majorité des autres gestes dans le domaine de la radiologie interventionnelle. De plus, la possibilité de montrer au patient un document lui permettant de visualiser la distribution de ses biopsies l'aide probablement à mieux comprendre sa maladie et le traitement à mettre en œuvre.

Fusion de la cartographie des biopsies avec d'autres données

Au autre avantage de ce dispositif est de pouvoir fusionner l'image échographique 3D de référence avec d'autres données que ce soit une autre modalité d'imagerie comme l'IRM ou une autre série de biopsie de prostate. Cette fusion d'images peut être réalisée avant ou après la réalisation des biopsies.

Fusion avec une série de biopsies antérieure

Si cette fusion est faite avant les biopsies, elle permet de guider de nouveaux prélèvements vers une zone présentant de lésions de PIN de haut grade ou vers des zones non échantillonnées en cas de forte suspicion clinique de cancer. La fusion peut aussi être réalisée après la deuxième série pour vérifier qu'une zone suspecte a bien été échantillonnée ou au contraire que la nouvelle série de biopsie couvre bien des zones initialement non prélevée (cf Figure 3). Le procédé repose sur des méthodes de recalage élastique des images 3D, il est totalement automatique. Des études cliniques sont nécessaires pour prouver le bénéfice clinique de cette approche.

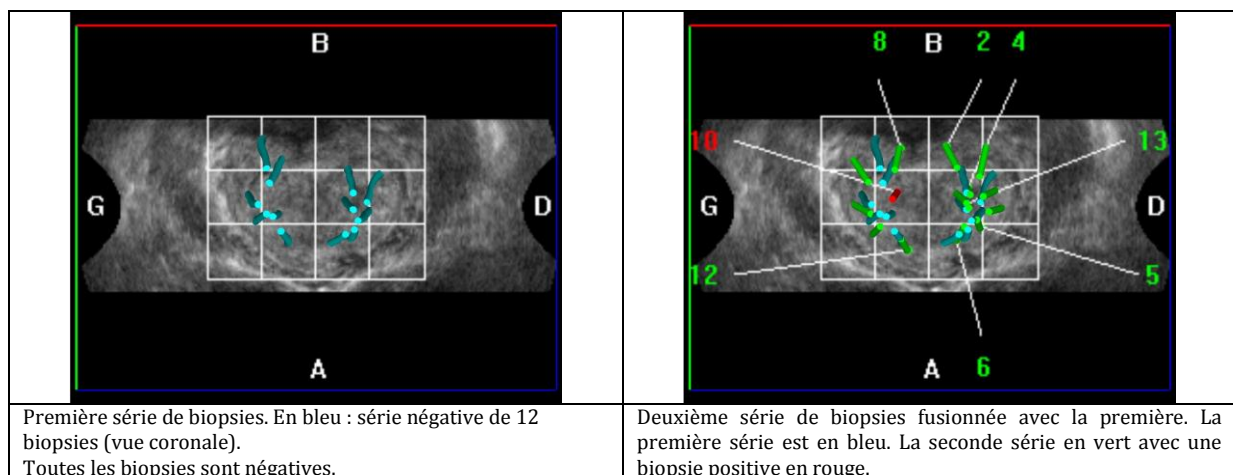


Figure 3 : Fusion de deux séries de biopsies.

Fusion avec une image IRM T2

L'acquisition d'une IRM avant la réalisation d'une première série de biopsies de prostate n'est pas recommandée mais elle peut néanmoins être conseillée avant la réalisation d'une seconde série de façon à rechercher une cible en particulier dans la zone antérieure. L'Urostation permet de fusionner cette IRM dans le volume échographique 3D de référence pour planifier et réaliser des biopsies ciblées (cf Figure 4). Le procédé repose sur des méthodes de recalage élastique des images 3D à partir des contours de l'organe définis de manière semi-automatique. Cette dernière possibilité nécessite aussi la réalisation d'études cliniques prospectives pour en démontrer l'utilité clinique.

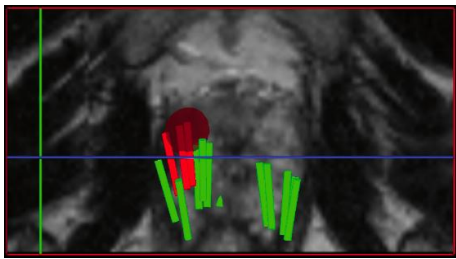
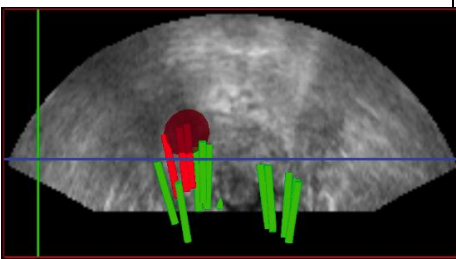
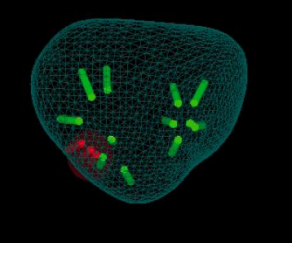
		
<p>Image IRM T2 avec la cible antérieure en rouge. (vue transverse) Transfert et Visualisation des biopsies sur l'IRM</p>	<p>Image échographique avec la fusion de la cible IRM.</p>	<p>Représentation en 3D des biopsies réalisées. (vue coronale)</p>
<p>Patient présentant une cible antérieure diagnostiquée sur une IRM multiparamétrique. Les biopsies en vert sont négatives. Les biopsies en rouge sont positive (adénocarcinome Gleason 6). Seules les biopsies centrées vers la cible sont positives.</p>		

Figure 4 : Fusion IRM-Echographie

Conclusion

Les possibilités de guidage et d'enregistrement de la localisation des biopsies dans une image échographique de référence en 3D permettent d'améliorer la précision de l'échantillonnage de la prostate tout en réalisant un contrôle qualité du geste réalisé. De plus, pour le patient, la visualisation de l'image 3D de sa prostate contenant les biopsies lui permet probablement de mieux comprendre la nature de sa maladie et de mieux appréhender les choix thérapeutiques possibles.

La possibilité de fusionner le volume échographique 3D de référence avec une image IRM ou une série de biopsie précédente ouvre de nouvelles perspectives pour le diagnostic et l'évaluation de la masse tumorale. Enfin, la possibilité de transférer ces données de localisation dans les systèmes échographiques comme ceux de curiethérapie ou d'ultrasons focalisés permettrait probablement de rendre les protocoles de traitements focaux plus précis.

Bibliographie

1. Andriole GL. Pathology: The lottery of conventional prostate biopsy. Nat Rev Urol 2009 avr;6(4):188-189.[cité 2011 avr 5]
2. Cornud F, Villers A, Mongiat-Artus P, Rebillard X, Soulie M. [Magnetic resonance imaging and prostate cancer]. Prog. Urol 2008 nov;18(10):621-633.[cité 2011 avr 5]
3. Baumann M, Mozer P, Daanen V, Troccaz J. Prostate Biopsy Assistance System with Gland Deformation Estimation for Enhanced Precision. Medical Image Computing and Computer-Assisted Intervention - Miccai 2009, Pt I, Proceedings 2009;5761:67-74.
4. Mozer P, Baumann M, Chevreau G, Moreau-Gaudry A, Bart S, Renard-Penna R, Comperat E, Conort P, Bitker M-O, Chartier-Kastler E, Richard F, Troccaz J. Mapping of transrectal ultrasonographic prostate biopsies: quality control and learning curve

assessment by image processing. J Ultrasound Med 2009 avr;28(4):455-60.[cit 
2009 mars 29]