



**HAL**  
open science

# Comparaison dosimétrique de la radiothérapie conformationnelle, la radiothérapie conformationnelle avec modulation d'intensité, la radiothérapie conformationnelle en conditions stéréotaxiques et la radiothérapie en conditions stéréotaxiques robotisée des tumeurs cérébrales bénignes

Elodie Spasic, Isabelle Buchheit, Valérie Bernier, Alain Noel

## ► To cite this version:

Elodie Spasic, Isabelle Buchheit, Valérie Bernier, Alain Noel. Comparaison dosimétrique de la radiothérapie conformationnelle, la radiothérapie conformationnelle avec modulation d'intensité, la radiothérapie conformationnelle en conditions stéréotaxiques et la radiothérapie en conditions stéréotaxiques robotisée des tumeurs cérébrales bénignes. *Cancer/Radiothérapie*, 2011, 15 (4), pp.287-293. 10.1016/j.canrad.2011.02.004 . hal-00601673

**HAL Id: hal-00601673**

**<https://hal.science/hal-00601673v1>**

Submitted on 20 Jul 2022

**HAL** is a multi-disciplinary open access archive for the deposit and dissemination of scientific research documents, whether they are published or not. The documents may come from teaching and research institutions in France or abroad, or from public or private research centers.

L'archive ouverte pluridisciplinaire **HAL**, est destinée au dépôt et à la diffusion de documents scientifiques de niveau recherche, publiés ou non, émanant des établissements d'enseignement et de recherche français ou étrangers, des laboratoires publics ou privés.



Distributed under a Creative Commons Attribution - NonCommercial 4.0 International License

## **La radiothérapie en conditions stéréotaxiques des métastases cérébrales en situation complexe**

### **Stereotactic radiotherapy of brain metastases in complex situations.**

Georges NOEL<sup>1,2,\*</sup>, MD, PhD, Audrey KELLER<sup>1</sup>, MD, Delphine ANTONI<sup>1,2</sup>, MD, MSc

<sup>1</sup> Department of radiotherapy, comprehensive cancer center Paul Strauss, UNICANCER, 3 rue de la porte de l'Hôpital, 67065 Strasbourg Cedex, France.

<sup>2</sup> Strasbourg University, CNRS, IPHC UMR 7178, Centre Paul Strauss, UNICANCER, 67000 Strasbourg, France

\* auteur correspondant : Pr Georges NOEL, MD, PhD, même adresse, [gnoel@strasbourg.unicancer.fr](mailto:gnoel@strasbourg.unicancer.fr)

Titre court : stéréotaxie des métastases cérébrales complexes

## Résumé

La radiothérapie en conditions stéréotaxiques des métastases cérébrales est un traitement reconnu comme efficace, bien toléré, applicable pour des indications thérapeutiques codifiées et validées par les référentiels nationaux et internationaux. Cependant l'efficacité de cette irradiation, l'évolution de la prise en charge des patients et les progrès techniques permettant sa mise en œuvre font que celle-ci peut être envisagée dans des situations plus complexes : proximité des métastases cérébrales avec les organes à risque, métastases cérébrales larges, kystiques, hémorragiques ou multiples, association avec les thérapies ciblées et l'immunothérapie, radiothérapie en conditions stéréotaxiques chez les patients porteurs d'un *pace maker*. Cet article a pour but d'avancer les arguments disponibles à ce jour dans la littérature et ceux issus de la pratique clinique afin d'apporter une aide à la décision pour le radiothérapeute.

Mots clés : métastases cérébrales, stéréotaxie, organes à risque, taille, kyste, hémorragie, métastases multiples, immunothérapie, thérapie ciblée, pace-maker

## Summary

Stereotactic radiation therapy of brain metastases is a treatment recognized as effective, well tolerated, applicable for therapeutic indications codified and validated by national and international guidelines. However, the effectiveness of this irradiation, the evolution of patient care and the technical improvements enabling its implementation make it possible to consider it in more complex situations: proximity of brain metastases to organs at risk; large, cystic, haemorrhagic or multiple brain metastases, combination with targeted therapies and immunotherapy, stereotactic radiotherapy in patients with a pacemaker. This article aims to put forward the arguments available to date in the literature and those resulting from clinical practice to provide decision support for the radiation oncologists.

Key-words: brain metastasis, stereotactic irradiation, organs at risk, size, cyst, haemorrhage, multiple metastasis, immunotherapy, targeted therapy, pace-maker

La radiothérapie en conditions stéréotaxiques s'est largement développée ces dernières années avec des indications de plus en plus élargies, en relation avec la reconnaissance de la maladie oligométastatique [1]. Dans le cadre spécifique des métastases cérébrales, les indications qui semblaient bien établies par des référentiels [2] se sont élargies et des cas plus complexes ont été proposés aux radiothérapeutes. Souvent, la réponse dans la littérature ne permet pas toujours de prendre une décision aisée. L'objectif de cette mise au point est de favoriser la décision thérapeutique et parfois de prescription dans ces cas complexes.

### La proximité à des organes à risque

#### *Les voies optiques*

En termes de difficultés, la proximité de la métastase des voies optiques conduit à un questionnement complexe. En effet, la plupart des troubles oculaires se traduisent par un déficit du champ visuel ou par une perte visuelle uni ou bilatérale. Cette perte est souvent diagnostiquée dans les trois ans après l'irradiation [3]. Dans les années 2000, les taux de complications visuelles induites étaient de l'ordre de 1 à 2% conduisant les médecins à garder les contraintes de doses alors utilisées [4]. La précision de mise en place, la chute drastique de la dose, associée à une souffrance voies optiques souvent sur seulement quelques millimètres, ont conduit à considérer la radiothérapie en conditions stéréotaxiques comme un traitement sûr. Toutefois, certains ont considéré que la chirurgie ou la radiothérapie à doses plus classiques pourraient être plus optimales et à moindre risque [5]. Enfin, l'espérance de vie limitée des patients atteints de métastases cérébrales a pu conduire à sous-estimer le risque réel des fortes doses et l'allongement de cette espérance de vie pourrait conduire à réviser ces faibles taux de complications.

Il est majeur d'entreprendre le traitement de ces métastases avec rigueur et précision. La délinéation doit être faite en ayant expliqué au patient de garder le regard dans la même position tant durant les examens effectués pour la délinéation (scanner et IRM) que durant le

traitement. La délimitation doit suivre les référentiels publiés [6]. Dans tous les cas, une continuité entre les nerfs optiques et le chiasma doit être appliquée [3, 4, 6]. La délimitation des voies optiques sur les coupes scanographiques et sur les coupes IRM peut permettre d'intégrer un équivalent de volume prévisionnel des organes à risque (PRV, *planning organ at risk volume*) radiologique. Certains ont proposé une marge de 1-2 mm autour des VO pour définir le PRV mais sans préciser la base radiologique des contours [7]. Toutefois, la compression ou l'envahissement des voies optiques par ces tumeurs peuvent rendre plus complexe la délimitation, l'apport de l'utilisation des coupes coronales pour la délimitation peut être une aide substantielle [7]. De plus, il est absolument nécessaire d'obtenir un bilan ophtalmologique comprenant, une acuité visuelle, un fond d'œil et un champ visuel avant tout traitement. Un suivi régulier avec ces examens permet de mesurer les éventuels effets secondaires ou complications.

La contrainte de dose doit être obtenue sur un « point dose », c'est à dire comme la dose maximale dans un volume de  $0,035 \text{ cm}^3$  (ou inférieur) des voies optiques [8]. Cela se justifie par le fait que l'atteinte des voies optiques peut se faire à n'importe quel endroit de celles-ci. Il est toutefois reconnu que ces calculs peuvent être dépendants des logiciels de planification (TPS). Dans deux séries de plus de 300 patients traités par irradiation en conditions stéréotaxiques, sans autres antécédents locaux d'irradiations, et une dose maximale moyenne dans les voies optiques rapportée de 9,2 Gy à 10 Gy, un seul cas de complication a été décrit pour une dose maximale de 12,8 Gy [9, 10]. Ainsi le risque faible pour les doses maximales de moins de 8 Gy et atteignant 10% pour des doses de 12 à 15 Gy, semble adapté [3] et la dose de moins de 8 Gy a été adoptée dans certains référentiels [4].

Les études avec des doses fractionnées ne permettent pas de tirer des conclusions satisfaisantes à ce jour, les données sont trop incomplètes pour proposer des doses strictement pertinentes. En effet, alors que dans une étude récente des doses maximales de 2,4 à 32 Gy

(en 3 à 5 fractions) ont été bien tolérées [11], une autre étude a rapporté 10% de complications pour des doses maximales de 4 à 32 Gy délivrées en 3 à 5 fractions [12].

Avec le calcul de la NTCP (Normal Tissue Complication Probability) à 1%, il est proposé une dose maximale de 10 Gy en une séance, 20 Gy en trois fractions et 25 Gy en cinq fractions pour les patients sans antécédent d'irradiation [7]. Pour un point maximal, les doses sont respectivement de < 10 Gy, 17,4 Gy et 25 Gy. Pour un volume de 0,2 cm<sup>3</sup>, ces doses sont respectivement de < 8 Gy, 15,3 Gy et 23 Gy [8], doses qui ont été considérées dans le référentiel RECORAD [4].

### *Le tronc cérébral*

Les métastases du tronc cérébral sont rares, ne représentant que 5% des métastases cérébrales [13, 14], mais elles posent le dilemme majeur entre le risque vital dû à la localisation et du risque de complications dans une structure anatomique dont toute altération a un impact sur les survies fonctionnelle et globale des patients. Certains auteurs ont proposé de ne pas irradier en monofractionné les métastases du tronc cérébral de plus de 1 cm<sup>3</sup> [14, 15]. Par ailleurs, les doses limites dans le tronc sans la métastase étaient de 10 Gy dans 1 cm<sup>3</sup> de tronc cérébral dans les cas d'irradiation antérieure ( $V_{10Gy} < 1 \text{ cm}^3$ ) ( $V_{xGy}$  : volume revant x Gy) et de 3 cm<sup>3</sup> ( $V_{10Gy} < 3 \text{ cm}^3$ ) en l'absence d'irradiation antérieure, pour une dose de prescription à la périphérie de la métastase sans marge de 16-18 Gy [16]. Toutefois, des contraintes de dose plus drastiques ont été proposées par Sharma et al avec un  $V_{12Gy} < 0,1 \text{ cm}^3$  de tronc cérébral sain (exclusion du volume cible prévisionnel, PTV) [17], mais la lecture de l'article ne permet pas de corroborer cette proposition. Mayo et al, à partir de calcul de la NTCP, ont proposé que la dose maximale dans le tronc sain soit inférieure à 12,5 Gy [18]. L'analyse de la littérature révèle que les effets secondaires rapportés ne sont pas toujours bien décrits et ne peuvent pas systématiquement être liés à la localisation du tronc cérébral, semant un doute quant à la pertinence des doses extrêmes proposées.

Dans une revue de 12 séries de 22 à 60 patients, Lamm et al ont rapporté des volumes tumoraux moyens ou médians relativement modestes de 0,2 à 2,8 cm<sup>3</sup>. Les doses périphériques délivrées étaient globalement inférieures à celles utilisées dans les métastases encéphaliques et variaient en médiane ou moyenne de 13,4 Gy à 20 Gy [14]. Une large série de plus de 500 lésions traitées par Gamma Knife ® a confirmé cette dose marginale plus faible avec une valeur de 16 Gy [19]. Toutefois les taux bruts de contrôle local restaient dans les valeurs rapportées pour les séries portant sur les localisations d'autres métastases cérébrales et variaient de 76 à 100% [14]. Dans la large série de plus de 500 patients traités par Gamma Knife®, la dose marginale était un facteur pronostique significatif de contrôle local entre les patients qui avaient reçu moins de 16 Gy et ceux qui avaient reçu plus de 20 Gy, mais cette signification disparaissait si l'analyse tenait compte de la dose marginale comme valeur continue [19]. De toutes les études de la revue de Lamm et al, il semblait se dessiner une relation entre le taux de contrôle local et la dose périphérique délivrée dans la métastase, à l'exception de l'étude de Valery et al, où la dose périphérique de 13,4 Gy était associée à un taux brut de contrôle local de 90% [20]. La diminution de dose délivrée dans les tumeurs du tronc a été reconnue par certains auteurs qui ont utilisé les recommandations de l'essai 9508 du Radiation Therapy Oncology Group (RTOG) [21], mais en diminuant la dose de 20 à 25%. Les auteurs ont jugé leurs résultats comparables, en termes de contrôle local, à ceux des séries qui ont utilisé des doses plus importantes mais sans complication [15]. Kilburn et al ont estimé que la diminution de dose entraînait un risque de récurrence sans diminuer le risque de complications, puisque ce risque était principalement lié aux métastases de plus de 1 cm<sup>3</sup> [13]. Dans la large série de plus de 500 patients traités au Gamma ®Knife, les facteurs pronostiques de complication étaient un volume tumoral > 0,1 mL, une dose marginale > 12 Gy, un antécédent d'irradiation encéphalique en totalité et un délai entre cette irradiation et la radiothérapie en conditions stéréotaxiques inférieur à 4,5 mois [19].



Afin de diminuer le volume sain irradié, Sinclair et al ont proposé un traitement original en trois fractions, avec un intervalle de 72 heures maximum entre deux séances. La dose par séance était d'environ 8 Gy à la périphérie. Le volume était adapté à chaque séance avec une nouvelle délimitation. Malgré cette technique originale prudente, quatre patients sur huit ont présenté des effets secondaires mais ni le type d'effets secondaires, ni la dose dans le volume sain n'ont été décrits [16].

#### La taille tumorale au-delà des limites classiquement admises

La taille des métastases qui est proposée en RCS est très variable selon la littérature. Ce traitement serait réalisable pour des lésions de diamètre  $\leq 2,5$  cm systématiquement [22], ou si seulement deux ou trois métastases sont traitées dans la même session [23],  $\leq 2,9$  cm [24],  $\leq 3$  cm [25],  $\leq 3,5$  cm si une seule métastase traitée [23],  $\leq 4$  cm [21, 26],  $\leq 30$  mL [27]. Toutefois, la taille de 3 cm de plus grand diamètre semble une valeur seuil, au-delà de laquelle les métastases sont considérées comme grosses ou larges.

Leur prise en charge en radiothérapie est un problème récurrent. En effet, ces lésions sont souvent superficielles, symptomatiques, compressives, et/ou cortico-requérantes, et cette présentation augmente les craintes d'effets secondaires. Il est donc nécessaire d'envisager tout d'abord le risque de radionécrose qui est inhérent au volume de tissu cérébral sain irradié. Les volumes étudiés sont souvent ceux qui ont reçu des doses de 10 Gy ou 12 Gy, voire 14 Gy. Les études ont souvent porté sur des traitements monofractionnés. Les auteurs ont considéré deux à quatre classes de risque avec des valeurs seuils parfois très variables [28-31] (figure 1). Avec l'augmentation de la taille des métastases, l'irradiation fractionnée en conditions stéréotaxiques a été préférée. Les doses seuils à ne pas dépasser ont donc été adaptées. Inoué et al., prenant les mêmes valeurs de risque que Minniti et al. [29], ont proposé une dose de 23,1 Gy pour une irradiation en trois fractions [32] et 28,8 Gy pour une irradiation en cinq fractions [33]. Enfin, Minniti et al ont démontré que pour les lésions larges traitées par trois

fractions, l'incidence de radionécrose était de 5 % pour un  $V_{18 \text{ Gy}}$  inférieur ou égal à  $30,2 \text{ cm}^3$  et de 14% pour un  $V_{18 \text{ Gy}}$  de plus de  $30,2 \text{ cm}^3$  ( $p = 0,04$ ) [34]. Cependant, ces études ont analysé le cerveau en totalité sans supprimer les volumes cibles et en prenant en compte l'ensemble des irradiations et non le volume cérébral irradié pour chaque métastase. Or, le risque de radionécrose est principalement secondaire à l'altération vasculaire perilésionnelle. La contrainte de dose dans le cerveau sain devrait donc être analysée métastase par métastase et non pour l'ensemble des métastases. Cela est un premier point pour réduire la crainte d'irradier des lésions larges.

Le second point est de prendre en compte le volume et non pas le plus grand diamètre. En effet une sphère de 3 cm de diamètre correspond à un volume de plus de  $113,1 \text{ cm}^3$ . En deçà de ce volume, la métastase ne peut donc pas être considérée comme large. En effet, toute métastase dont le plus petit diamètre serait supérieur à 3 cm, serait considérée comme large. La mesure du plus grand diamètre ne reflète pas la forme, donc le volume de la métastase. Afin de diminuer le risque de radionécrose dont le risque est plus important pour les métastases les plus larges, du fait de volume de tissus sains plus importants dans les isodoses les plus hautes, il faut privilégier l'optimisation maximale des faisceaux en utilisant les irradiations avec modulation d'intensité, de préférence sous forme d'arthérapie avec des faisceaux non coplanaires [35].

La radiothérapie en conditions stéréotaxiques non-fractionnée a montré ses limites avec la nécessité d'utiliser des doses marginales faibles mais conduisant tout de même à des taux de complications de grade 3 et supérieurs inacceptables [36]. Par ailleurs, la radiothérapie en conditions stéréotaxiques non-fractionnée dans les tumeurs larges ne permettait pas d'atteindre des taux de contrôle local aussi performants que pour les tumeurs de petit volume [37]. Afin de diminuer le risque de toxicité et améliorer l'efficacité de traitement, la radiothérapie en conditions stéréotaxiques fractionnée s'est développée.

L'intérêt du fractionnement tiendrait dans la réoxygénation de la tumeur entre les séances et la redistribution dans le cycle, améliorant la radiosensibilité [38]. Fahrig et al. ont analysé trois schémas de doses fractionnées  $5 \times 6-7$  Gy,  $7 \times 5$  Gy et  $10 \times 4$  Gy. Les taux de contrôle local étaient supérieurs avec les doses par fractions les plus fortes, respectivement 46%, 47% et 31% ( $p = 0,061$ ), mais les taux de radionécrose étaient aussi plus fréquents ( $p < 0,001$ ) [39]. Inoue et al ont entrepris une étude prospective originale, dans laquelle les métastases étaient traitées selon un fractionnement dépendant de leur volume, mais afin que le volume de tissu sain cérébral recevant une dose équivalente à 14 Gy non-fractionnée, soit toujours inférieur à 7 %. Les auteurs ont pu montrer que cette méthode permettait d'obtenir un taux de contrôle local comparable et des taux de complications satisfaisants et identiques quelque soit le fractionnement [40].

La première comparaison entre une radiothérapie en conditions stéréotaxiques non-fractionnée et une radiothérapie en conditions stéréotaxiques fractionnée a été publiée par Feuvret et al. Comparant respectivement 24 et 12 patients, les auteurs ont montré une amélioration du taux de survie globale avec l'irradiation fractionnée ainsi qu'une tendance à l'amélioration du contrôle local, alors que les patients avaient un score RPA (*recursive partitioning analysis*) et un volume des métastases plus défavorables dans le groupe fractionné. Il n'y avait pas de différence de taux d'effets secondaires [41]. Dans une série comparative d'une radiothérapie en conditions stéréotaxiques non-fractionnée 15 à 18 Gy et une radiothérapie de conditions stéréotaxiques fractionnée  $3 \times 9$  Gy, Minniti et al ont noté une amélioration significative du taux de contrôle local ( $p = 0,01$ ) et une diminution significative par un facteur 2 du taux de radionécrose, respectivement 18% et 9% ( $p = 0,01$ ) [34].

Intéressante est l'adjonction de la chirurgie à la radiothérapie en conditions stéréotaxiques. Une étude récente a montré que le taux de récurrence était significativement inférieur quand les métastases larges étaient traitées par une chirurgie et une radiothérapie en

conditions stéréotaxiques comparativement à une radiothérapie en conditions stéréotaxiques exclusive. Toutefois, le taux de radionécrose était statistiquement supérieur avec l'association comparativement à la radiothérapie en conditions stéréotaxiques exclusive, sauf si la radiothérapie en conditions stéréotaxiques précédait la chirurgie [42]. Même si la chirurgie est incontournable pour une réponse rapide chez des patients symptomatiques, la radiothérapie en conditions stéréotaxiques fractionnée semblerait induire un taux de contrôle local identique, mais des taux de radionécrose et de dissémination leptoméningée inférieurs à ceux induits par la chirurgie suivie d'une radiothérapie en conditions stéréotaxiques fractionnée [43]. La radiothérapie préopératoire a permis une meilleure inter comparabilité des délinéations et une meilleure conformité que la radiothérapie postopératoire, sans pour autant diminuer les volumes irradiés [44]. Par ailleurs, la chirurgie précédée d'une irradiation pourrait permettre la diminution du risque d'ensemencement tumoral [45, 46] et la diminution du risque de radionécrose [46, 47].

#### Les métastases kystiques ou hémorragiques

Classiquement, les métastases kystiques sont considérées comme répondant plus difficilement à la radiothérapie en conditions stéréotaxiques que les métastases que les lésions charnues [48]. La logique sous-jacente tient au fait que les kystes acellulaires n'ont pas de raison de répondre à l'irradiation et que les lésions dont le kyste serait de la nécrose seraient plus hypoxiques et nécessiteraient une dose plus importante que celle déjà déposée dans une tumeur charnue. La supposition que les métastases dont la partie kystique ferait plus de 10 mL ne répondraient pas à la radiothérapie a été proposée par JC Flickinger en 2001 [49]. De cette publication a été déduit l'intérêt probable d'une diminution du kyste avant l'irradiation [50-57]. Une des possibilités pour réduire le kyste est celle de poser un réservoir d'Ommaya et une fois le volume liquidien évacué d'effectuer une irradiation en conditions stéréotaxiques dans le volume affaissé [52, 56]. Le risque de complication de la ponction est faible, de 0 à

7%, avec l'apparition possible, de saignement, infection, crise d'épilepsie ou de syndrome déficitaire (*in* [55]). Le risque de mortalité est inférieur à 1%. (*in* [55]). Toutefois, la mise en place nécessite une rigueur pour être efficace avec un cathéter qui doit être placé au centre du kyste [52]. Le volume affaissé est considéré alors comme plus radiosensible car moins acellulaire et hypoxique. Par ailleurs, si la dose prescrite est dépendante du volume tumoral, la réduction du kyste permet d'augmenter la dose [58]. Par ailleurs, en diminuant le volume lésionnel, le volume sain irradié est aussi diminué, permettant de réduire le risque de complications. Une étude sur plus de 100 métastases kystiques a démontré que la radiothérapie monofractionnée en conditions stéréotaxiques était efficace quelle que soit le volume du kyste et le pourcentage de kyste dans la métastase totale [59]. L'irradiation encéphalique en totalité première serait peut-être une cause de diminution d'efficacité de la radiothérapie en conditions stéréotaxiques dans les lésions kystiques [48, 59]. Certains auteurs ont estimé que l'association n'était peut-être pas aussi efficace qu'attendu [51]. La croyance que les lésions kystiques sont plus radiorésistantes que les lésions charnues ne tient pas devant l'analyse de la littérature. Devant les risques potentiels et la non définitive démonstration de son efficacité, l'utilisation de la ponction kystique avant toute irradiation, ne peut se justifier que si la dose protocolisée est décroissante avec le volume lésionnel et si le volume de tissu cérébral sain irradié entraîne un risque de complication rédhibitoire.

Les métastases hémorragiques sont principalement fréquentes avec les lésions secondaires de mélanome [60]. Ces lésions étaient considérées comme de plus mauvais pronostic que les lésions non hémorragiques [61]. Alors que la chirurgie suivie d'un protocole de radiothérapie en conditions stéréotaxiques est souvent préconisée, certaines constatations anatomopathologiques rendent dubitatif quant à l'intérêt de la radiothérapie adjuvante. En effet, certaines analyses ne retrouvent que de la gliose, de l'inflammation sans cellule tumorale, rendant l'utilité de la radiothérapie en conditions stéréotaxiques plus que

questionnable [62]. Une série récente semble argumenter en faveur du report de la radiothérapie en l'absence de cellules tumorales [62]. A contrario, la nature hémorragique du prélèvement rend la détection de cellules tumorales très difficile, laissant alors à la radiothérapie en conditions stéréotaxiques tout son rôle prophylactique. Par ailleurs, les lésions hémorragiques offriraient un plan de résection chirurgicale plus aisé, conduisant à des résections plus complètes avec un risque de récurrence faible [63]. Le risque d'hémorragie avec la radiothérapie en conditions stéréotaxiques est multifactoriel, mais les antécédents de métastases hémorragiques a été décrit [64]. Certains auteurs ont préconisé le monitoring de la tension artérielle chez des patients à risque d'hémorragie dans les cas d'antécédents d'hémorragie intra-lésionnel [65].

#### La radiothérapie des métastases multiples (> 5)

Afin de protéger les structures cérébrales l'irradiation encéphalique en totalité (IET) est tombée en désuétude. Il faut aussi noter que dans le cadre des irradiations de nouvelles métastases, l'irradiation en conditions stéréotaxiques de multiples localisations en plusieurs sessions a conduit parfois à irradier de très nombreuses métastases [66]. Il n'est donc pas étonnant que se pose la question de faire un nombre équivalent de lésions en une seule session. Par ailleurs, il est classiquement non recommandé d'utiliser la radiothérapie panencéphalique pour les métastases de mélanome ou de cancers du rein, dont la radiorésistance est mieux contrebalancée par la radiothérapie en conditions stéréotaxiques non- ou hypofractionnée [67, 68], aussi dans ces localisations, dans les cas de métastases nombreuses, le choix du thérapeute s'oriente souvent vers la radiothérapie en conditions stéréotaxiques. Toutefois, les essais randomisés ont toujours intéressé des patients ayant une ou deux à quatre métastases, cinq essais avec 1 à 3 métastases [21, 23, 26, 27, 69], un essai pour 1 à 4 [25] ou 2 à 4 [22] métastases.

Pour l'ASTRO (*American Society of Therapeutic Radiation Oncology*), il n'y a pas de

limite reconnue du nombre de métastases qui pourraient être traitées par irradiation en conditions stéréotaxiques [70]. Seule une étude prospective non randomisée suggère une survie globale identique quel que soit le nombre de métastases jusqu'à dix métastases [71]. Pour le NCCN (*National Comprehensive Cancer Network*), l'irradiation de métastases au-delà de 3 est possible mais en suivant des règles de volume et du nombre de sepy métastases maximum [72], cependant l'article de référence pour ce choix est de faible niveau de preuve (D) [73]. Pour l'EANO (*European Association of Neuro-Oncology*), l'irradiation des multiples métastases, le choix de la radiothérapie panencéphalique, de la radiothérapie en conditions stéréotaxiques multifractionnée ou de la radiothérapie en conditions stéréotaxiques hypofractionnée dépend de l'examen clinique, du choix du patient, des possibilités techniques (avis d'expert) [74]. Pour une radiothérapie en conditions stéréotaxiques multifractionnée de plus de quatre métastases, traitement non encore reconnu, le volume de la plus grosse métastase ne doit pas dépasser 10 mL et la somme doit être inférieur à 15 mL [70, 71]. Mais d'autres valeurs ont été décrites par le NCCN sans finalement donner de lignes décisionnelles claires [72]. Une étude récente a souligné que le volume cumulé de lésion devrait être inférieur à 6 cm<sup>3</sup> [75]. La SBR (*Sociedade Brasileira de Radioterapia*) a précisé que les études promouvant l'irradiation de plus de 4 métastases était de faible qualité scientifique [76].

Concernant l'irradiation de multiples métastases, de nombreuses études rétrospectives ont été publiées dans le cadre de la radiothérapie en conditions stéréotaxiques avec des résultats satisfaisants [73, 77-81].

Dans l'étude de Bhatnagar et al, 205 patients ont été traités pour 4 à 18 métastases. Seuls trois pour cent des patients avaient plus de 10 métastases. Les délais médians de survie globale, de survie sans récurrence locale et de survie sans nouvelles métastases étaient respectivement, de 8, 23 et 24 mois. Le taux de survie à 1 an sans nouvelle métastase était de

57%. Par ailleurs, les taux de contrôle local à 1 et 2 ans étaient comparables à ceux publiés dans la littérature. De façon intéressante les auteurs ont rapporté que le taux de contrôle local était lié au volume total métastatique et non au nombre de métastases [79].

Grandhi et al. ont présenté une série de 61 patients qui avaient plus de dix métastases et qui ont été traités par radiochirurgie. Le délai médian de survie de ces patients était de trois mois mais doublé si le nombre de métastases était inférieur à 14. Les auteurs ont analysé le risque de déclin cognitif et ont noté que les patients antérieurement irradiés avec un encéphale en totalité et ceux dont le *performance status* (IK) était inférieur à 80% avaient plus de risque de développer une altération cognitive. Les auteurs ont donc suggéré que la radiochirurgie pour ces patients devait être considérée précocement [80].

Dans une étude rétrospective ayant inclus 23 institutions et 1194 patients, l'étude du **Japan** Leksell Gamma Knife (JLGK) 0901 a séparé les patients atteints de une, deux à quatre et cinq à dix métastases. Les médianes de survie globale étaient, respectivement, de 13,9, 10,8 et 10,8 mois ( $p = 0.0004$ ). Il n'y avait cependant pas de différence de survie entre les patients atteints de deux à quatre et cinq à dix métastases. Les taux de complications étaient identiques dans les 3 groupes, inférieur à 3%, et 92% des patients sont décédés de pathologies extra-crâniennes. Les nouvelles métastases étaient plus fréquentes dans les groupes des patients atteints de plus de métastases ( $p < 0,0001$ ) [81]. Dans le cadre d'une étude en sous-groupe, ne concernant que les métastases d'un cancer non à petites cellules du poumon, les mêmes auteurs n'ont pas mis en évidence de différence de médiane de survie pour les patients atteints d'une métastase, deux à cinq et plus de cinq. Les fonctions neurologiques et cognitives étaient conservées de façon identique dans les trois groupes [82].

Une étude prospective observationnelle a inclus les patients traités par irradiation en conditions stéréotaxiques pour une à dix métastases. Cette étude a permis de démontrer que la médiane de survie des patients atteints d'une métastase était plus longue que celle des patients



atteints de deux métastases et plus. Cependant, au-delà d'une métastase, les médianes de survie des patients atteints de deux, trois ou quatre, cinq ou six ou sept à dix métastases n'étaient plus différentes. Par ailleurs le volume global des métastases semblait un facteur pronostique de la survie globale plus important que le nombre de métastases [71].

Une étude de cas comparés de 548 patients avec une à quatre métastases et le même nombre de patients avec 5 à 10 métastases a montré une différence significative de médiane de survie, respectivement, de 7,9 et 7 mois, mais aucun autre facteur, contrôle local, chirurgie pour rattrapage, radiothérapie panencéphalique pour nouvelles métastases, complications n'étaient différent entre les deux groupes, suggérant que la différence était plus statistique que clinique [83].

Dans une étude récente de 103 patients atteints d'un nombre moyen de sept métastases mais toujours supérieure à cinq, les auteurs ont rapporté une médiane de survie de six mois. Si le nombre de métastases n'était pas un facteur pronostic de survie, le RPA élevé et le volume cumulé supérieur à 6 cm<sup>3</sup> engageaient la survie de patients [75].

Du fait des demandes des patients, du fait de la survie potentiellement prolongées des patients avec les nouvelles thérapies ciblées et l'immunothérapie, du fait des progrès techniques de la **radiothérapie en conditions stéréotaxiques** de multiples métastases, il semblerait raisonnable de proposer une **radiothérapie en conditions stéréotaxiques** au-delà de cinq métastases. Toutefois, les médianes de survie sont très variables, la qualité scientifique des études reste très faible et l'évaluation cognitive souvent superficielle. Tous les arguments en faveur de la RCS des métastases multiples ne doivent pas être un miroir aux alouettes et un essai randomisé pertinent reste nécessaire pour définitivement appuyer les indications.

La place de la radiothérapie en conditions stéréotaxiques en association aux thérapies ciblées et à l'immunothérapie

## *Chimiothérapies et thérapies ciblées*

L'utilisation des thérapies ciblées et de l'immunothérapie s'est accrue ces dernières années avec une association avec la radiothérapie de plus en plus fréquente du fait des indications croisées des différents traitements. L'efficacité de ces nouveaux traitements n'est plus à démontrer [84-86] mais nécessite une analyse plus précise des toxicités pour définir les associations les moins à risque. Dans une revue récente, Verduin et al. ont démontré que seuls, la gemcitabine, l'erlotinib, et le vemurafenib étaient significativement associés à des complications neurologiques s'ils étaient associés concomitamment à la radiothérapie. Ces complications étaient de grade 3 à 5, avec principalement des radionécroses ou des hémorragies [87]. Dans leur analyse de la littérature, Tallet. et al ont montré que les inhibiteurs de BRAF, et principalement le vemurafenib, étaient associés à des troubles cutanés s'ils étaient concomitants à une irradiation encéphalique en totalité, mais qu'associés à une **radiothérapie en conditions stéréotaxiques**, les risques étaient principalement hémorragiques et de type radionécrose [86]. L'association d'inhibiteur de BRAF et de la **radiothérapie en conditions stéréotaxiques** est celle qui induit le plus d'effets secondaires et doit être utilisée avec précaution [88]. Dans ces cas, l'*Eastern Cooperative Oncology Group* (ECOG) a conseillé d'arrêter les inhibiteurs de BRAF et de MEK 3 jours avant et après une irradiation fractionnée et 1 jour avant et après une **radiothérapie en conditions stéréotaxiques** non-fractionnée [89]. Toutefois les auteurs ne considéraient pas l'association concomitante comme rédhibitoire puisque indépendante de la séquence des deux traitements [86]. Dans cette même analyse de la littérature les auteurs ont conclu à la bonne tolérance de la radiothérapie avec les inhibiteurs de tyrosine kinase quel que soit le type, les associations avec la **radiothérapie en conditions stéréotaxiques** restaient rares et les conclusions ne pouvaient pas être définitives [86]. Les agents antiangiogéniques avaient été initialement récusés en association avec l'irradiation du fait du risque supposé

d'hémorragie, mais des études avec les tumeurs primitives en récurrence ont montré une tolérance tout à fait acceptable [90]. Par ailleurs, d'autres ont conclu à son innocuité en association avec la **radiothérapie en conditions stéréotaxiques** et sa possible protection des radionécroses [88].

### *Immunothérapie*

L'association de l'ipilimumab et de la **radiothérapie en conditions stéréotaxiques** ne semblait pas aggraver le risque de complication tout en augmentant le taux de réponse [86]. Dans l'analyse de la littérature de Verduin et al, la toxicité de l'Ipilimumab ne semblait être liée qu'avec l'irradiation encéphalique en totalité [87] et Kroeze et al ont conclu à l'absence de toxicité de l'ipilimumab et de la **radiothérapie en conditions stéréotaxiques** [88]. Dans une analyse de la littérature concernant l'utilisation de l'association de l'immunothérapie et de la **radiothérapie en conditions stéréotaxiques**, il n'était pas mis en évidence d'aggravation de la toxicité [91]. Par ailleurs, l'association pourrait accentuer un effet à distance ou effet abscopal via un effet de promotion d'une immunité anti-tumorale. Plusieurs mécanismes ont pu être mis en avant incluant l'augmentation du relargage d'antigènes tumoraux, l'exposition à de nouveaux antigènes, l'augmentation de la mort cellulaire immunogénique et l'augmentation de cytokines inflammatoires activant les cellules T [92]. Dans une analyse récente de la littérature, Pin et al. ont montré que l'association de la radiothérapie et de l'immunothérapie pouvait favoriser les taux de survie sans récurrence cérébrale, possiblement par un effet de mémoire immunitaire [91]. Dans une autre étude, les mêmes auteurs ont analysé les facteurs pronostiques du risque de récurrence cérébrale après la **radiothérapie en conditions stéréotaxiques**. L'œdème péri-lésionnel était un facteur pronostique laissant suggérer que la présence de cellules immunitaires autour d'une lésion irradiée à forte dose pourrait favoriser un effet abscopal local [93]. Avant toute **radiothérapie en conditions stéréotaxiques**, il est classique de

prescrire une corticothérapie préventive. Ce traitement est souvent déjà institué chez des patients présentant une réaction œdémateuse importante. Dans le contexte d'induction de l'immunité, il est pertinent de s'interroger sur le bien-fondé de mettre en route une corticothérapie préventive qui pourrait atténuer une réaction immunitaire bénéfique. L'utilisation des corticoïdes est fréquente pour contrecarrer les effets même de l'immunothérapie [94-97]. Toutefois, l'impact sur l'efficacité du traitement a rarement été étudié même si certains auteurs ont rapporté des effets thérapeutiques prolongés de l'immunothérapie malgré la nécessité d'une corticothérapie longue [97] .

### Les contre-indications à la réalisation d'une IRM cérébrale

#### *La présence d'un pace-maker (PM)*

Le *pace-maker* est souvent la base d'une contre-indication à l'IRM. Cet examen est toutefois devenu incontournable dans le diagnostic et la prise en charge thérapeutique des patients atteints de métastases cérébrales. Certains *pace-makers* sont IRM compatibles et sous contrôle d'un cardiologue, l'IRM peut être effectuée à faible risque. Une bonne organisation est requise afin que les délais de prise en charge n'induisent pas de perte de chance de curabilité. Les recommandations de prise en charge des patients avec un PM ont été décrites dans le référentiel RECORAD [98]. En relation spécifique avec une irradiation en conditions stéréotaxiques intra ou extra-crânienne, le risque de complications liées à l'irradiation du *pace-maker* reste inférieur à 8% des cas traités [99]. La distance entre l'irradiation crânienne et le *pace-maker* réduit encore ces risques. Le plus problématique est la préparation du traitement avec l'absence d'IRM de simulation. Hormis le scanner avec injection qui est alors absolument nécessaire, la Tomodensitométrie à la FDOPA peut aider à la délimitation. En effet, cet examen a été utilisé de façon pertinente pour orienter les biopsies cérébrales en conditions stéréotaxiques [100]. Par ailleurs, il est probablement utile de définir une marge autour du volume tumoral macroscopique (GTV) obtenu sur le scanner avec injection de 2

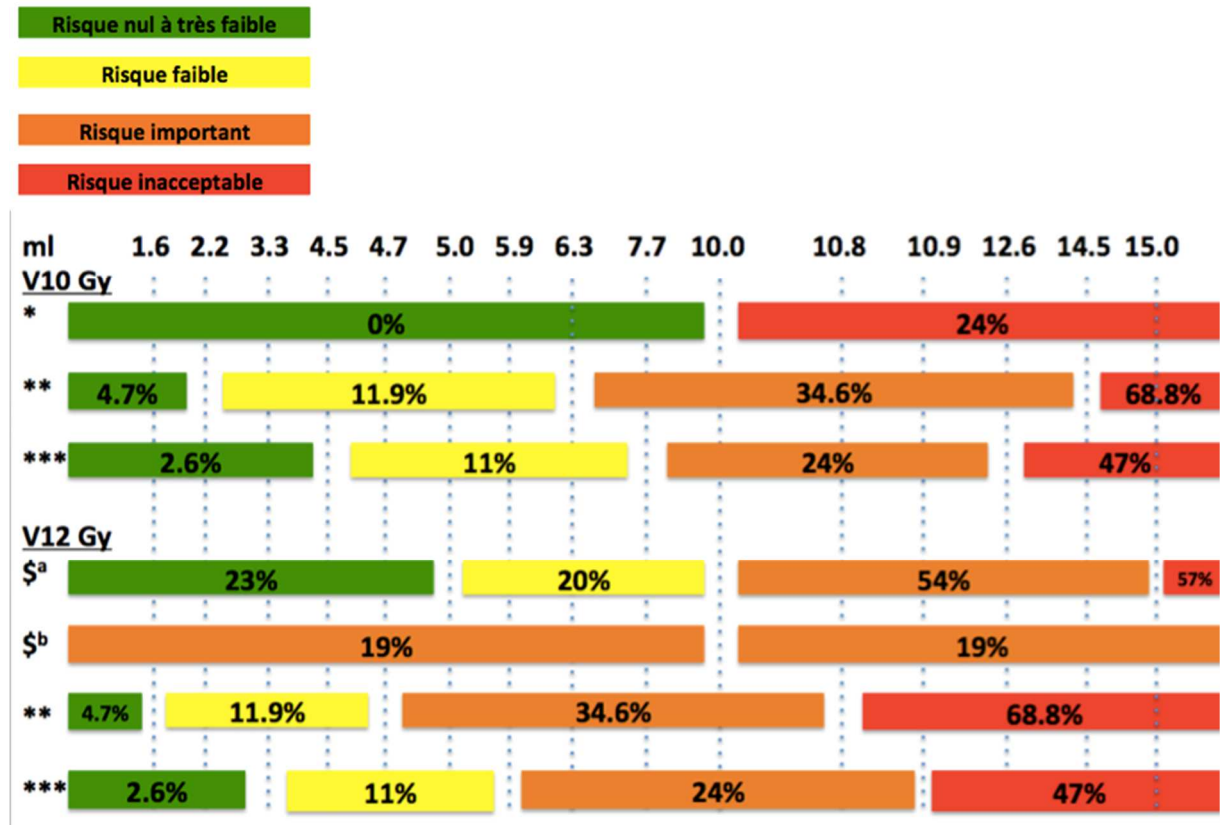
mm. Ces recommandations ne reposent pas sur les données de la littérature étant donné l'absence d'article reprenant cette problématique.

Conclusions :

La radiothérapie en conditions stéréotaxiques des métastases cérébrales est devenue incontournable. Dans une première période de développement, elle a trouvé ses règles de fonctionnement basées sur des essais thérapeutiques. Cependant, du fait des résultats positifs en termes de contrôle local et de tolérance, des indications plus rares posent de réelles questions techniques voire éthiques. En conservant la prudence, le pragmatisme et en reprenant posément la littérature, des solutions pertinentes peuvent être proposées.

Figure 1: classes de risque de radionécrose en fonction de la dose étudiée, des valeurs seuils et des auteurs.

Figure 1: classification of radiation risk, according to doses, threshold and authors.



\*: Voges et al [28]

\*\* : Blonigen et al [31]

\*\*\*: Minniti et al [29]

\$: Korytko et al [30]

a= symptomatique

b= asymptomatique

Référence :

- 1 Otake S.Goto T. Stereotactic Radiotherapy for Oligometastasis. *Cancers (Basel)*. 2019; 11:
- 2 Barillot I., Antoni D., Bellec J., Biau J., Giraud P., Jenny C., *et al.* [Reference bases of radiotherapy under stereotaxic conditions for bronchopulmonary, hepatic, prostatic, upper aero-digestive, cerebral and bone tumors or metastases]. *Cancer Radiother.* 2018; 22: 660-681
- 3 Mayo C., Martel M. K., Marks L. B., Flickinger J., Nam J.Kirkpatrick J. Radiation dose-volume effects of optic nerves and chiasm. *Int J Radiat Oncol Biol Phys.* 2010; 76: S28-35
- 4 Noel G., Antoni D., Barillot I.Chauvet B. [Delineation of organs at risk and dose constraints]. *Cancer Radiother.* 2016; 20 Suppl: S36-60
- 5 Minniti G., Esposito V., Clarke E., Scaringi C., Bozzao A., Falco T., *et al.* Fractionated stereotactic radiosurgery for patients with skull base metastases from systemic cancer involving the anterior visual pathway. *Radiat Oncol.* 2014; 9: 110
- 6 Niyazi M., Brada M., Chalmers A. J., Combs S. E., Erridge S. C., Fiorentino A., *et al.* ESTRO-ACROP guideline "target delineation of glioblastomas". *Radiother Oncol.* 2016; 118: 35-42
- 7 Milano M. T., Grimm J., Soltys S. G., Yorke E., Moiseenko V., Tome W. A., *et al.* Single- and Multi-Fraction Stereotactic Radiosurgery Dose Tolerances of the Optic Pathways. *Int J Radiat Oncol Biol Phys.* 2018;
- 8 Benedict S. H., Yenice K. M., Followill D., Galvin J. M., Hinson W., Kavanagh B., *et al.* Stereotactic body radiation therapy: the report of AAPM Task Group 101. *Med Phys.* 2010; 37: 4078-101
- 9 Leavitt J. A., Stafford S. L., Link M. J.Pollock B. E. Long-term evaluation of radiation-induced optic neuropathy after single-fraction stereotactic radiosurgery. *Int J Radiat Oncol Biol Phys.* 2013; 87: 524-7
- 10 Pollock B. E., Link M. J., Leavitt J. A.Stafford S. L. Dose-volume analysis of radiation-induced optic neuropathy after single-fraction stereotactic radiosurgery. *Neurosurgery.* 2014; 75: 456-60; discussion 460
- 11 Puataweepong P., Dhanachai M., Hansasuta A., Dangprasert S., Swangsilpa T., Sitathanee C., *et al.* The Clinical Outcome of Hypofractionated Stereotactic Radiotherapy With CyberKnife Robotic Radiosurgery for Periopic Pituitary Adenoma. *Technol Cancer Res Treat.* 2016; 15: NP10-NP15
- 12 Marchetti M., Bianchi S., Pinzi V., Tramacere I., Fumagalli M. L., Milanesi I. M., *et al.* Multisession Radiosurgery for Sellar and Parasellar Benign Meningiomas: Long-term Tumor Growth Control and Visual Outcome. *Neurosurgery.* 2016; 78: 638-46
- 13 Kilburn J. M., Ellis T. L., Lovato J. F., Urbanic J. J., Bourland J. D., Munley M. T., *et al.* Local control and toxicity outcomes in brainstem metastases treated with single fraction radiosurgery: is there a volume threshold for toxicity? *J Neurooncol.* 2014; 117: 167-74
- 14 Lamm A. F., Elaimy A. L., Lamoreaux W. T., Mackay A. R., Fairbanks R. K., Demakas J. J., *et al.* A review of the clinical outcomes for patients diagnosed with brainstem metastasis and treated with stereotactic radiosurgery. *ISRN Surg.* 2013; 2013: 652895
- 15 Koyfman S. A., Tendulkar R. D., Chao S. T., Vogelbaum M. A., Barnett G. H., Angelov L., *et al.* Stereotactic radiosurgery for single brainstem metastases: the cleveland clinic experience. *Int J Radiat Oncol Biol Phys.* 2010; 78: 409-14

- 16 Sinclair G., Benmakhlouf H., Martin H., Maeurer M., Dadoo E. Adaptive hypofractionated gamma knife radiosurgery in the acute management of brainstem metastases. *Surg Neurol Int.* 2019; 10: 14
- 17 Sharma M. S., Kondziolka D., Khan A., Kano H., Niranjana A., Flickinger J. C., *et al.* Radiation tolerance limits of the brainstem. *Neurosurgery.* 2008; 63: 728-32; discussion 732-3
- 18 Mayo C., Yorke E., Merchant T. E. Radiation associated brainstem injury. *Int J Radiat Oncol Biol Phys.* 2010; 76: S36-41
- 19 Trifiletti D. M., Lee C. C., Kano H., Cohen J., Janopaul-Naylor J., Alonso-Basanta M., *et al.* Stereotactic Radiosurgery for Brainstem Metastases: An International Cooperative Study to Define Response and Toxicity. *Int J Radiat Oncol Biol Phys.* 2016; 96: 280-288
- 20 Valery C. A., Boskos C., Boisserie G., Lamproglou I., Cornu P., Mazon J. J., *et al.* Minimized doses for linear accelerator radiosurgery of brainstem metastasis. *Int J Radiat Oncol Biol Phys.* 2011; 80: 362-8
- 21 Andrews D. W., Scott C. B., Sperduto P. W., Flanders A. E., Gaspar L. E., Schell M. C., *et al.* Whole brain radiation therapy with or without stereotactic radiosurgery boost for patients with one to three brain metastases: phase III results of the RTOG 9508 randomised trial. *Lancet.* 2004; 363: 1665-72
- 22 Kondziolka D., Patel A., Lunsford L. D., Kassam A., Flickinger J. C. Stereotactic radiosurgery plus whole brain radiotherapy versus radiotherapy alone for patients with multiple brain metastases. *Int J Radiat Oncol Biol Phys.* 1999; 45: 427-34
- 23 Kocher M., Soffietti R., Abacioglu U., Villa S., Fauchon F., Baumert B. G., *et al.* Adjuvant whole-brain radiotherapy versus observation after radiosurgery or surgical resection of one to three cerebral metastases: results of the EORTC 22952-26001 study. *J Clin Oncol.* 2011; 29: 134-41
- 24 Brown P. D., Jaeckle K., Ballman K. V., Farace E., Cerhan J. H., Anderson S. K., *et al.* Effect of Radiosurgery Alone vs Radiosurgery With Whole Brain Radiation Therapy on Cognitive Function in Patients With 1 to 3 Brain Metastases: A Randomized Clinical Trial. *JAMA.* 2016; 316: 401-9
- 25 Aoyama H., Shirato H., Tago M., Nakagawa K., Toyoda T., Hatano K., *et al.* Stereotactic radiosurgery plus whole-brain radiation therapy vs stereotactic radiosurgery alone for treatment of brain metastases: a randomized controlled trial. *JAMA.* 2006; 295: 2483-91
- 26 Kirkpatrick J. P., Wang Z., Sampson J. H., McSherry F., Herndon J. E., 2nd, Allen K. J., *et al.* Defining the optimal planning target volume in image-guided stereotactic radiosurgery of brain metastases: results of a randomized trial. *Int J Radiat Oncol Biol Phys.* 2015; 91: 100-8
- 27 Chougule P. B., Burton-Williams M., Saris S., Zheng Z., Ponte B., G. N., *et al.* Randomized treatment of brain metastasis with gamma knife radiosurgery, whole brain radiotherapy or both. *Int J Radiat Oncol Biol Phys.* 2000; 48: 114
- 28 Voges J., Treuer H., Sturm V., Buchner C., Lehrke R., Kocher M., *et al.* Risk analysis of linear accelerator radiosurgery. *Int J Radiat Oncol Biol Phys.* 1996; 36: 1055-63
- 29 Minniti G., Clarke E., Lanzetta G., Osti M. F., Trasimeni G., Bozzao A., *et al.* Stereotactic radiosurgery for brain metastases: analysis of outcome and risk of brain radionecrosis. *Radiat Oncol.* 2011; 6: 48
- 30 Korytko T., Radivoyevitch T., Colussi V., Wessels B. W., Pillai K., Maciunas R. J., *et al.* 12 Gy gamma knife radiosurgical volume is a predictor for radiation necrosis in non-AVM intracranial tumors. *Int J Radiat Oncol Biol Phys.* 2006; 64: 419-24



- 31 Blonigen B. J., Steinmetz R. D., Levin L., Lamba M. A., Warnick R. E., Breneman J. C. Irradiated volume as a predictor of brain radionecrosis after linear accelerator stereotactic radiosurgery. *Int J Radiat Oncol Biol Phys.* 2010; 77: 996-1001
- 32 Inoue H. K., Seto K., Nozaki A., Torikai K., Suzuki Y., Saitoh J., *et al.* Three-fraction CyberKnife radiotherapy for brain metastases in critical areas: referring to the risk evaluating radiation necrosis and the surrounding brain volumes circumscribed with a single dose equivalence of 14 Gy (V14). *J Radiat Res.* 2013; 54: 727-35
- 33 Inoue H. K., Sato H., Seto K., Torikai K., Suzuki Y., Saitoh J., *et al.* Five-fraction CyberKnife radiotherapy for large brain metastases in critical areas: impact on the surrounding brain volumes circumscribed with a single dose equivalent of 14 Gy (V14) to avoid radiation necrosis. *J Radiat Res.* 2014; 55: 334-42
- 34 Minniti G., Scaringi C., Paolini S., Lanzetta G., Romano A., Cicone F., *et al.* Single-Fraction Versus Multifraction (3 x 9 Gy) Stereotactic Radiosurgery for Large (>2 cm) Brain Metastases: A Comparative Analysis of Local Control and Risk of Radiation-Induced Brain Necrosis. *Int J Radiat Oncol Biol Phys.* 2016; 95: 1142-8
- 35 Brun L., Dupic G., Chassin V., Verrelle P., Lapeyre M., Biau J. [Radionecrosis following stereotactic radiotherapy of a 3-cm brain metastasis: Can we improve the dosimetric results?]. *Cancer Radiother.* 2018; 22: 423-428
- 36 Han J. H., Kim D. G., Chung H. T., Paek S. H., Park C. K., Jung H. W. Radiosurgery for large brain metastases. *Int J Radiat Oncol Biol Phys.* 2012; 83: 113-20
- 37 Ebner D., Rava P., Gorovets D., Cielo D., Hepel J. T. Stereotactic radiosurgery for large brain metastases. *J Clin Neurosci.* 2015; 22: 1650-4
- 38 Giubilei C., Ingrosso G., D'Andrea M., Benassi M., Santoni R. Hypofractionated stereotactic radiotherapy in combination with whole brain radiotherapy for brain metastases. *J Neurooncol.* 2009; 91: 207-12
- 39 Fahrig A., Ganslandt O., Lambrecht U., Grabenbauer G., Kleinert G., Sauer R., *et al.* Hypofractionated stereotactic radiotherapy for brain metastases--results from three different dose concepts. *Strahlenther Onkol.* 2007; 183: 625-30
- 40 Inoue H. K., Sato H., Suzuki Y., Saitoh J., Noda S. E., Seto K., *et al.* Optimal hypofractionated conformal radiotherapy for large brain metastases in patients with high risk factors: a single-institutional prospective study. *Radiat Oncol.* 2014; 9: 231
- 41 Feuvret L., Vinchon S., Martin V., Lamproglou I., Halley A., Calugaru V., *et al.* Stereotactic radiotherapy for large solitary brain metastases. *Cancer Radiother.* 2014; 18: 97-106
- 42 Prabhu R. S., Press R. H., Patel K. R., Boselli D. M., Symanowski J. T., Lankford S. P., *et al.* Single-Fraction Stereotactic Radiosurgery (SRS) Alone Versus Surgical Resection and SRS for Large Brain Metastases: A Multi-institutional Analysis. *Int J Radiat Oncol Biol Phys.* 2017; 99: 459-467
- 43 Minniti G., Scaringi C., Lanzetta G., Anzellini D., Bianciardi F., Tolu B., *et al.* Comparative effectiveness of multi-fraction stereotactic radiosurgery for surgically resected or intact large brain metastases from non-small-cell lung cancer (NSCLC). *Lung Cancer.* 2019; 132: 119-125
- 44 Vellayappan B. A., Doody J., Vandervoort E., Szanto J., Sinclair J., Caudrelier J. M., *et al.* Pre-operative versus post-operative radiosurgery for brain metastasis: Effects on treatment volume and inter-observer variability. *J Radiosurg SBRT.* 2018; 5: 89-97
- 45 Higuchi Y., Yamamoto M., Serizawa T., Aiyama H., Sato Y., Barford B. E. Modern management for brain metastasis patients using stereotactic radiosurgery: literature review and the authors' gamma knife treatment experiences. *Cancer Manag Res.* 2018; 10: 1889-1899

- 46 Patel K. R., Burri S. H., Asher A. L., Crocker I. R., Fraser R. W., Zhang C., *et al.* Comparing Preoperative With Postoperative Stereotactic Radiosurgery for Resectable Brain Metastases: A Multi-institutional Analysis. *Neurosurgery*. 2016; 79: 279-85
- 47 Prabhu R. S., Miller K. R., Asher A. L., Heinzerling J. H., Moeller B. J., Lankford S. P., *et al.* Preoperative stereotactic radiosurgery before planned resection of brain metastases: updated analysis of efficacy and toxicity of a novel treatment paradigm. *J Neurosurg*. 2018; 1-8
- 48 Sun B., Huang Z., Wu S., Ding L., Shen G., Cha L., *et al.* Cystic brain metastasis is associated with poor prognosis in patients with advanced breast cancer. *Oncotarget*. 2016; 7: 74006-74014
- 49 Flickinger J. C. Radiotherapy and radiosurgical management of brain metastases. *Curr Oncol Rep*. 2001; 3: 484-9
- 50 Higuchi F., Kawamoto S., Abe Y., Kim P., Ueki K. Effectiveness of a 1-day aspiration plus Gamma Knife surgery procedure for metastatic brain tumor with a cystic component. *J Neurosurg*. 2012; 117 Suppl: 17-22
- 51 Jung T. Y., Kim I. Y., Jung S., Jang W. Y., Moon K. S., Park S. J., *et al.* Alternative treatment of stereotactic cyst aspiration and radiosurgery for cystic brain metastases. *Stereotact Funct Neurosurg*. 2014; 92: 234-41
- 52 Oshima A., Kimura T., Akabane A., Kawai K. Optimal implantation of Ommaya reservoirs for cystic metastatic brain tumors preceding Gamma Knife radiosurgery. *J Clin Neurosci*. 2017; 39: 199-202
- 53 Park W. H., Jang I. S., Kim C. J., Kwon D. H. Gamma knife radiosurgery after stereotactic aspiration for large cystic brain metastases. *J Korean Neurosurg Soc*. 2009; 46: 360-4
- 54 Franzin A., Vimercati A., Picozzi P., Serra C., Snider S., Gioia L., *et al.* Stereotactic drainage and Gamma Knife radiosurgery of cystic brain metastasis. *J Neurosurg*. 2008; 109: 259-67
- 55 Kim M., Cheok S., Chung L. K., Ung N., Thill K., Voth B., *et al.* Characteristics and treatments of large cystic brain metastasis: radiosurgery and stereotactic aspiration. *Brain Tumor Res Treat*. 2015; 3: 1-7
- 56 Yamanaka Y., Shuto T., Kato Y., Okada T., Inomori S., Fujino H., *et al.* Ommaya reservoir placement followed by Gamma Knife surgery for large cystic metastatic brain tumors. *J Neurosurg*. 2006; 105 Suppl: 79-81
- 57 Lee S. R., Oh J. Y., Kim S. H. Gamma Knife radiosurgery for cystic brain metastases. *Br J Neurosurg*. 2016; 30: 43-8
- 58 Shaw E., Scott C., Souhami L., Dinapoli R., Kline R., Loeffler J., *et al.* Single dose radiosurgical treatment of recurrent previously irradiated primary brain tumors and brain metastases: final report of RTOG protocol 90-05. *Int J Radiat Oncol Biol Phys*. 2000; 47: 291-8
- 59 Ebinu J. O., Lwu S., Monsalves E., Arayee M., Chung C., Laperriere N. J., *et al.* Gamma knife radiosurgery for the treatment of cystic cerebral metastases. *Int J Radiat Oncol Biol Phys*. 2013; 85: 667-71
- 60 Kondziolka D., Bernstein M., Resch L., Tator C. H., Fleming J. F., Vanderlinden R. G., *et al.* Significance of hemorrhage into brain tumors: clinicopathological study. *J Neurosurg*. 1987; 67: 852-7
- 61 Redmond A. J., Diluna M. L., Hebert R., Moliterno J. A., Desai R., Knisely J. P., *et al.* Gamma Knife surgery for the treatment of melanoma metastases: the effect of intratumoral hemorrhage on survival. *J Neurosurg*. 2008; 109 Suppl: 99-105

- 62 Xia Y., Mashouf L. A., Maxwell R., Peng L. C., Lipson E. J., Sharfman W. H., *et al.* Adjuvant radiotherapy and outcomes of presumed hemorrhagic melanoma brain metastases without malignant cells. *Surg Neurol Int.* 2018; 9: 146
- 63 Yoo H., Jung E., Gwak H. S., Shin S. H., Lee S. H. Surgical outcomes of hemorrhagic metastatic brain tumors. *Cancer Res Treat.* 2011; 43: 102-7
- 64 Anderson W. S., Moore L. E., Ford E., Rigamonti D. Fatal case of intracerebral hemorrhage during gamma knife treatment for metastases. *Clin Neurol Neurosurg.* 2008; 110: 838-42
- 65 Kalfas F., Ronchini N., Godowicz T. T., Cavazzani P., Severi P. Peritumoral and intratumoral hemorrhage after stereotactic radiosurgery for renal cell carcinoma metastasis to the brain. *J Radiosurg SBRT.* 2011; 1: 163-168
- 66 Noel G., Mazon J. J. [Reirradiation in primary or secondary brain tumors]. *Cancer Radiother.* 2010; 14: 421-37
- 67 Noel G., Simon J. M., Valery C. A., Cornu P., Boisserie G., Ledu D., *et al.* Linac radiosurgery for brain metastasis of melanoma. *Stereotact Funct Neurosurg.* 2002; 79: 245-55
- 68 Noel G., Valery C. A., Boisserie G., Cornu P., Hasboun D., Marc Simon J., *et al.* LINAC radiosurgery for brain metastasis of renal cell carcinoma. *Urol Oncol.* 2004; 22: 25-31
- 69 Chang E. L., Wefel J. S., Hess K. R., Allen P. K., Lang F. K., Kornguth D. G., *et al.* Neurocognition in patients with brain metastases treated with radiosurgery or radiosurgery plus whole-brain irradiation: a randomised controlled trial. *Lancet Oncol* 2009; 10: 1037-44
- 70 Tsao M. N., Rades D., Wirth A., Lo S. S., Danielson B. L., Gaspar L. E., *et al.* Radiotherapeutic and surgical management for newly diagnosed brain metastasis(es): An American Society for Radiation Oncology evidence-based guideline. *Pract Radiat Oncol.* 2012; 2: 210-25
- 71 Serizawa T., Hirai T., Nagano O., Higuchi Y., Matsuda S., Ono J., *et al.* Gamma knife surgery for 1-10 brain metastases without prophylactic whole-brain radiation therapy: analysis of cases meeting the Japanese prospective multi-institute study (JLGK0901) inclusion criteria. *J Neurooncol.* 2010; 98: 163-7
- 72 Nabors L. B., Portnow J., Ammirati M., Brem H., Brown P., Butowski N., *et al.* Central nervous system cancers, version 2.2014. Featured updates to the NCCN Guidelines. *J Natl Compr Canc Netw.* 2014; 12: 1517-23
- 73 Chang W. S., Kim H. Y., Chang J. W., Park Y. G., Chang J. H. Analysis of radiosurgical results in patients with brain metastases according to the number of brain lesions: is stereotactic radiosurgery effective for multiple brain metastases? *J Neurosurg.* 2010; 113 Suppl: 73-8
- 74 Soffietti R., Abacioglu U., Baumert B., Combs S. E., Kinhult S., Kros J. M., *et al.* Diagnosis and treatment of brain metastases from solid tumors: guidelines from the European Association of Neuro-Oncology (EANO). *Neuro Oncol.* 2017; 19: 162-174
- 75 Hamel-Perreault E., Mathieu D., Masson-Cote L. Factors influencing the outcome of stereotactic radiosurgery in patients with five or more brain metastases. *Curr Oncol.* 2019; 26: e64-e69
- 76 Marta G. N., Baraldi H., Moraes F. Y. Guidelines for the treatment of central nervous system metastases using radiosurgery. *Rev Assoc Med Bras (1992).* 2017; 63: 559-563
- 77 Karlsson B., Hanssens P., Wolff R., Soderman M., Lindquist C., Beute G. Thirty years' experience with Gamma Knife surgery for metastases to the brain. *J Neurosurg.* 2009; 111: 449-57

- 78 Serizawa T., Iuchi T., Ono J., Saeki N., Osato K., Odaki M., *et al.* Gamma knife treatment for multiple metastatic brain tumors compared with whole-brain radiation therapy. *J Neurosurg.* 2000; 93 Suppl 3: 32-6
- 79 Bhatnagar A. K., Flickinger J. C., Kondziolka D., Lunsford L. D. Stereotactic radiosurgery for four or more intracranial metastases. *Int J Radiat Oncol Biol Phys.* 2006; 64: 898-903
- 80 Grandhi R., Kondziolka D., Panczykowski D., Monaco E. A., 3rd, Kano H., Niranjana A., *et al.* Stereotactic radiosurgery using the Leksell Gamma Knife Perfexion unit in the management of patients with 10 or more brain metastases. *J Neurosurg.* 2012; 117: 237-45
- 81 Yamamoto M., Serizawa T., Shuto T., Akabane A., Higuchi Y., Kawagishi J., *et al.* Stereotactic radiosurgery for patients with multiple brain metastases (JLGK0901): a multi-institutional prospective observational study. *Lancet Oncol.* 2014; 15: 387-95
- 82 Shuto T., Akabane A., Yamamoto M., Serizawa T., Higuchi Y., Sato Y., *et al.* Multiinstitutional prospective observational study of stereotactic radiosurgery for patients with multiple brain metastases from non-small cell lung cancer (JLGK0901 study-NSCLC). *J Neurosurg.* 2018; 129: 86-94
- 83 Yamamoto M., Kawabe T., Sato Y., Higuchi Y., Nariai T., Barford B. E., *et al.* A case-matched study of stereotactic radiosurgery for patients with multiple brain metastases: comparing treatment results for 1-4 vs  $\geq 5$  tumors: clinical article. *J Neurosurg.* 2013; 118: 1258-68
- 84 Antoni D., Bockel S., Deutsch E., Mornex F. [Radiotherapy and targeted therapy/immunotherapy]. *Cancer Radiother.* 2016; 20: 434-41
- 85 Bockel S., Antoni D., Deutsch E., Mornex F. [Immunotherapy and radiotherapy]. *Cancer Radiother.* 2017; 21: 244-255
- 86 Tallet A. V., Dhermain F., Le Rhun E., Noel G., Kirova Y. M. Combined irradiation and targeted therapy or immune checkpoint blockade in brain metastases: toxicities and efficacy. *Ann Oncol.* 2017; 28: 2962-2976
- 87 Verduin M., Zindler J. D., Martinussen H. M., Jansen R. L., Croes S., Hendriks L. E., *et al.* Use of Systemic Therapy Concurrent With Cranial Radiotherapy for Cerebral Metastases of Solid Tumors. *Oncologist.* 2017; 22: 222-235
- 88 Kroeze S. G., Fritz C., Hoyer M., Lo S. S., Ricardi U., Sahgal A., *et al.* Toxicity of concurrent stereotactic radiotherapy and targeted therapy or immunotherapy: A systematic review. *Cancer Treat Rev.* 2017; 53: 25-37
- 89 Anker C. J., Grossmann K. F., Atkins M. B., Suneja G., Tarhini A. A., Kirkwood J. M. Avoiding Severe Toxicity From Combined BRAF Inhibitor and Radiation Treatment: Consensus Guidelines from the Eastern Cooperative Oncology Group (ECOG). *Int J Radiat Oncol Biol Phys.* 2016; 95: 632-46
- 90 Antoni D., Jastaniah Z., Haoming Q. C., Gaultier C., Ahle G., Couchot J., *et al.* Patterns of relapse in patients with high grade glioma receiving combined treatments including stereotactic re-irradiation for a first relapse. *Cancer Radiother.* 2016; 20: 282-91
- 91 Pin Y., Paix A., Todeschi J., Cebula H., Antoni D., Proust F., *et al.* The brain metastasis formation and their irradiation by stereotactic radiation therapy associated to immunotherapies: a systematic review. submission. 2019;
- 92 Shabason J. E., Minn A. J. Radiation and Immune Checkpoint Blockade: From Bench to Clinic. *Semin Radiat Oncol.* 2017; 27: 289-298

- 93 Pin Y., Loo M., Paix A., Cebula H., Antoni D., Proust F., *et al.* Étude des facteurs prédictifs d'une meilleure survie sans récurrence cérébrale à distance de métastases cérébrales irradiées par radiothérapie stéréotaxique. *submission*. 2019;
- 94 O'Reilly A., Hughes P., Mann J., Lai Z., Teh J. J., McLean E., *et al.* An immunotherapy survivor population: health-related quality of life and toxicity in patients with metastatic melanoma treated with immune checkpoint inhibitors. *Support Care Cancer*. 2019;
- 95 Williams K. J., Grauer D. W., Henry D. W., Rockey M. L. Corticosteroids for the management of immune-related adverse events in patients receiving checkpoint inhibitors. *J Oncol Pharm Pract*. 2019; 25: 544-550
- 96 Friedman C. F., Proverbs-Singh T. A., Postow M. A. Treatment of the Immune-Related Adverse Effects of Immune Checkpoint Inhibitors: A Review. *JAMA Oncol*. 2016; 2: 1346-1353
- 97 Weber J. S., Postow M., Lao C. D., Schadendorf D. Management of Adverse Events Following Treatment With Anti-Programmed Death-1 Agents. *Oncologist*. 2016; 21: 1230-1240
- 98 Barillot I., Mazon R., Mornex F., Giraud P. [Recommendations in case of radiation of patient with a pacemaker or an implantable defibrillator]. *Cancer Radiother*. 2016; 20 Suppl: S256-8
- 99 Aslian H., Kron T., Longo F., Rad R., Severgnini M. A review and analysis of stereotactic body radiotherapy and radiosurgery of patients with cardiac implantable electronic devices. *Australas Phys Eng Sci Med*. 2019;
- 100 Weigel K. PET Imaging and Glioblastoma. *Neurosurgery*. 2019; 84: E273