



HAL
open science

Prototype ANAIS : Tomographie ultrasonore pour l'imagerie anatomique du sein. Capacité du système et comparaison avec l'échographie sur un fantôme réaliste

Julien Rouyer, Serge Mensah, Philippe Lasaygues, Emilie Franceschini, Eric Debieu, Jean-Pierre Lefebvre

► To cite this version:

Julien Rouyer, Serge Mensah, Philippe Lasaygues, Emilie Franceschini, Eric Debieu, et al.. Prototype ANAIS : Tomographie ultrasonore pour l'imagerie anatomique du sein. Capacité du système et comparaison avec l'échographie sur un fantôme réaliste. 19ème Congrès Français de Mécanique, 2009, Marseille, France. hal-00440755

HAL Id: hal-00440755

<https://hal.science/hal-00440755>

Submitted on 11 Dec 2009

HAL is a multi-disciplinary open access archive for the deposit and dissemination of scientific research documents, whether they are published or not. The documents may come from teaching and research institutions in France or abroad, or from public or private research centers.

L'archive ouverte pluridisciplinaire **HAL**, est destinée au dépôt et à la diffusion de documents scientifiques de niveau recherche, publiés ou non, émanant des établissements d'enseignement et de recherche français ou étrangers, des laboratoires publics ou privés.

Prototype ANAÏS : Tomographe ultrasonore pour l'imagerie anatomique du sein. Comparaison avec l'échographie

J. ROUYER, S. MENSAH, P. LASAYGUES, E. FRANCESCHINI, E. DEBIEU, J.P. LEFEBVRE

CNRS - Laboratoire de Mécanique et d'Acoustique, 31 chemin Joseph Aiguier 13402 Marseille, Cedex 20

Résumé :

Les recherches en tomographie ultrasonore menées par l'équipe PROPAGATION et IMAGERIE du LMA débouchent aujourd'hui sur la réalisation d'un mammographe à ultrasons : le projet ANAÏS (ANATOMICAL Imaging and Interventional System). Ces travaux, à terme, ont pour objectif la caractérisation tissulaire et la détection précoce du cancer du sein. Ce système permet d'effectuer des mesures en réflexion, en transmission, et des mesures en diffraction. Le paramètre physique reconstruit, par méthode inverse, dépend de la finesse du modèle d'interaction onde-milieu utilisé et bien sûr des propriétés acoustiques des capteurs (ouverture, focalisation du champ émis). Pour une inspection cohérente avec l'anatomie du sein, notre équipe a fait le choix d'une antenne semi-circulaire permettant un examen de chacun des lobes mammaires. Plusieurs méthodes de reconstruction pour les diverses configurations d'acquisition ont été mises au point tel qu'un algorithme de rétroprojection elliptique filtrée en champ proche. Un travail préliminaire de calibration de l'antenne du prototype permet d'intégrer dans les procédures de reconstruction la directivité de la sonde. Les premières images obtenues sur des fantômes de sein permettent d'apprécier l'apport de la tomographie ultrasonore en regard de l'échographie.

Abstract :

The research in ultrasound tomography conducted by PROPAGATION and IMAGERIE group of the LMA, results in the execution of an ultrasound mammograph : the ANAÏS project (ANATOMICAL Imaging and Interventional System). Ultimately, this work aims to characterize breast tissues and to provide an early detection of breast cancer. This system is dedicated for measuring scattered field in reflection and transmission. The physical parameter reconstructed by inverse methods firstly depends on the accuracy of the wave environment interaction model used, and secondly on the acoustic sensors properties. For an inspection to be consistent with the breast anatomy, our group opted for a semi-circular array allowing an examination of each breast lobe. Several reconstruction methods for various acquisition configurations have been developed, as an ellipsoidal back-projection filtered algorithm in near-field. A preliminary work on the calibration of the prototype array allows to incorporate the probe directivity in the reconstruction procedure. The first images of breast phantom depict the abilities of the ultrasound tomograph with regard to conventional echography.

Mots clefs : tomographie, ultrason, imagerie, sein, propagation

1 Introduction

Le cancer du sein est une maladie répandue. En moyenne, une femme sur neuf est concernée par cette pathologie au cours de sa vie. Le sein (figure 1a) comporte une vingtaine de lobes mammaires constitués d'un canal gactophore relié vers le centre au mamelon et vers l'extérieur à un réseau de canaux plus petits. A la terminaison de chacun de ces petits canaux se trouve connecté un lobule. Ce réseau canalaire forme une structure arborescente appelée structure ducto-lobulaire. Une étude a montré que 85% des cancers du sein commencent leur développement dans les structures ducto-lobulaires par une dégénérescence des cellules épithéliales qui tapissent les canaux et les lobules [1].

Plusieurs techniques de dépistage sont courantes en clinique. En premier lieu, la mammographie par rayons X qui permet d'imager la totalité du volume mammaire après compression du sein. Cet examen est rapide et efficace en détection de microcalcifications et de lésions visibles lorsqu'elles sont de tailles suffisantes. En seconde intention, l'échographie est utilisée pour inspecter le volume mammaire à l'aide d'une sonde maniée par un opérateur pour établir un diagnostic plus précis sur la nature des objets détectés (masses solides ou liquides). L'échographie est indispensable pour l'examen de femmes jeunes (seins glandulaires donc radio-opaques). Bien que cette technique ait l'avantage d'être non-contraignante (pas de compression du sein) et non-irradiante (contrairement à la mammographie X), elle est limitée par différents facteurs. La fiabilité du diagnostic est dépendante de l'examineur, les résultats ne sont donc pas facilement reproductibles. L'échographie conven-

tionnelle réalise des coupes perpendiculaires à l'organisation radiale des canaux, et ne permet pas l'imagerie des canaux galactophores. Les lésions cancéreuses peuvent être détectées seulement lorsqu'elles possèdent un contraste d'impédance suffisamment élevé, mais aussi lorsque les anomalies possèdent un volume suffisamment grand pour être perceptible (environ 5 mm de diamètre). L'absence de considération anatomique durant l'inspection du sein (variabilité intra et inter opérateur élevées) fut à l'origine du faible développement initial de l'échographie en sénologie.

Une nouvelle pratique d'examen est apparue en 2004 : l'échographie ductale [2] (*duct* en anglais - *canal* en français). Elle vise à guider l'opérateur dans l'exploration des tissus, en balayant la sonde selon les axes canaux du sein. L'échographie ductale permet ainsi d'obtenir une imagerie anatomique, intelligible et cohérente avec l'organisation interne du sein et le développement des principales pathologies.

La tomographie ultrasonore est une technique d'exploration automatisée permettant de visualiser des sections complètes d'organes. Elle exploite une couronne de transducteurs répartis sur un cercle entourant l'organe à étudier et réalisant la mesure du champ diffracté par les structures de l'organe. Il existe principalement deux approches :

- La première s'appuie sur l'utilisation du champ rétrodiffusé pour obtenir une imagerie de réflectivité.
- La seconde utilise le champ transmis pour obtenir une imagerie quantitative ou paramétrique des tissus (célérité, atténuation).

Les premiers systèmes tomographiques dédiés à l'imagerie du sein [3] [4] [5] étaient conçus avec une paire de transducteurs déplacés mécaniquement autorisant un balayage circulaire et/ou transversal autour de l'organe pour l'analyser selon plusieurs incidences. Depuis 1997, les recherches en tomographie ultrasonore pour l'imagerie du sein se sont orientées vers des systèmes à antenne circulaire [6] [7] [8] [9]. L'antenne est généralement composée d'un grand nombre de transducteurs couplés à un système d'acquisitions rapide ; l'enregistrement des signaux peut être réalisé en réflexion, diffraction et transmission. La capacité à imager par tomographie l'architecture et les lésions du sein a été démontrée à l'aide de plusieurs systèmes. Toutefois, les coupes transversales du sein réalisées sont sans lien avec l'organisation radiale des structures d'intérêt. Dans le cadre du projet ANAÏS, le travail réalisé au LMA ouvre une nouvelle voie pour l'imagerie tomographique. En s'inspirant du mode d'exploration du volume mammaire employé par l'échographie ductale, l'équipe PROPAGATION et IMAGERIE étudie la faisabilité d'un système tomographique à antenne semi-circulaire [10]. Pour une configuration d'acquisition semi-circulaire, la propagation des ondes ultrasonores à 1 MHz dans des fantômes anatomiques numériques bidimensionnels a été simulée à l'aide d'un code de propagation acoustique [11]. Les coupes sagittales de réflectivité reconstruites avec un algorithme de rétroprojection elliptique filtrée en champ proche [12] donne un résultat satisfaisant : la majeure partie des tissus composant le sein est correctement imagée (lobe, graisse, peau, ligament, lésion), hormis les canaux (diamètre des canaux inférieur à la longueur d'onde utilisée).

Ces conclusions, obtenues avec des données simulées, ont encouragé l'équipe à concevoir un nouveau tomographe (système ANAÏS) pour le dépistage précoce du cancer du sein. L'objectif est d'offrir une caractérisation multiparamétrique des tissus et de fournir une inspection globale de la structure ducto-lobulaire. Le travail présenté ici donne une première idée des possibilités offertes pour le système. Après avoir présenté la méthode de reconstruction d'image et le prototype ANAÏS, une comparaison entre une image échographique et un tomogramme de réflectivité d'un fantôme de sein est proposée.

2 Méthodes et Matériels

2.1 La méthode de reconstruction

La stratégie de reconstruction développée permet d'obtenir des informations quantitatives sur les structures rencontrées par les ultrasons. La méthode et le formalisme, brièvement présentés ici, sont tirés d'un article donné en référence [12].

- Problème direct :

Pour obtenir l'expression du champ de pression diffracté qui porte l'information sur les caractéristiques acoustiques du milieu de propagation, le modèle décrivant la propagation des ondes doit tenir compte du type de milieu mis en jeu, de la largeur de bande des transducteurs utilisés et de la nature des ondes émises. Une formulation en terme d'impédance et de célérité [13] a été choisie pour décrire le problème direct. En fonction du mode d'acquisition (réflexion, transmission), cette modélisation permet d'obtenir une solution ne dépendant que d'un seul paramètre.

La modélisation s'intéresse essentiellement aux phénomènes de diffraction engendrés par les inhomogénéités. Ainsi, les phénomènes d'absorption et de dispersion ne sont pas pris en compte pour décrire la propagation des ultrasons dans le milieu biologique. Le sein est principalement fait de tissus adipeux, de tissus conjonctifs et de structures ducto-lobulaires. Nous considérons que ces tissus mous se caractérisent par leur faible inhomogénéité. Par conséquent, les variations du couple de paramètres α (fluctuation quadratique de la célérité)

et ξ (fluctuation logarithmique de l'impédance) décrivant le milieu sont très faibles, et sont décrits par :

$$2\alpha = \frac{c^2 - c_0^2}{c^2} \quad \text{et} \quad \xi = \log\left(\frac{z}{z_0}\right) \quad (1)$$

où c_0 est la célérité des ultrasons dans le fluide de couplage, c est la célérité des ultrasons à l'intérieur de l'organe, z est l'impédance acoustique des tissus définie par la relation $z = \rho c$, ρ est la masse volumique. La condition de faible contraste conduit à l'équation régissant la propagation du champ de pression acoustique P dans tout le milieu [13] :

$$-\frac{1}{c_0^2} \frac{\partial^2 P}{\partial t^2} + \Delta P = -\frac{2\alpha}{c_0^2} \frac{\partial^2 P}{\partial t^2} - \vec{\nabla} \alpha \cdot \vec{\nabla} P + \vec{\nabla} \xi \cdot \vec{\nabla} P \quad (2)$$

Pour résoudre le problème direct, nous recherchons une solution harmonique pour le champ de pression acoustique et nous supposons que l'émetteur transmet une onde sphérique. L'approximation de Born au premier ordre est utilisée pour linéariser le champ de pression diffracté p_d . On considère que l'on peut négliger la diffusion multiple : chacun des diffuseurs dans le milieu ne reçoit que le champ incident p_i . Dans l'expression du champ diffracté, cette approximation revient à remplacer le champ de pression total p_T par le champ de pression incident p_i ($p_T \sim p_i$). L'expression suivante est alors obtenue :

$$p_d = \int_D G(\mathbf{r}, \mathbf{x}, \omega) \left[2k^2 \alpha(\mathbf{x}) p_i(\mathbf{x}, \omega) - \vec{\nabla} \alpha(\mathbf{x}) \cdot \vec{\nabla} p_i(\mathbf{x}, \omega) + \vec{\nabla} \xi(\mathbf{x}) \cdot \vec{\nabla} p_i(\mathbf{x}, \omega) \right] d\mathbf{x} \quad (3)$$

où G est la fonction de Green d'espace libre, p_i est le champ de pression incident, \mathbf{x} est un point d'intérêt du domaine, \mathbf{r} est la position d'un élément récepteur sur la couronne.

Pour certaines configurations d'acquisition, le champ diffracté peut s'exprimer à l'aide d'un seul paramètre : en réflexion, la formulation obtenue ne dépend que des fluctuations d'impédance ; en transmission, elle ne dépend que des fluctuations de célérité. Ainsi, théoriquement, l'inversion des données permet la reconstruction sélective de la cartographie des fluctuations de célérité ou d'impédance selon le mode d'acquisition réalisé par le système.

– Problème inverse :

Afin d'obtenir une image, la résolution du problème inverse est réalisée avec un algorithme de sommation des rétroprojections elliptiques filtrées en champ proche [12]. La géométrie elliptique des rétroprojections résulte de la prise en compte de la nature sphérique des ondes (champ proche). Les rétroprojections sont tracées pour chacune des positions émetteur/récepteur. La sommation cohérente des informations produit une image de contraste d'indice. En transmission, par exemple, la procédure de reconstruction fournit une image de contraste de célérité.

2.2 Le système d'imagerie

Le prototype présenté sur la figure 1b comporte une cuve cylindrique contenant l'antenne, la baie électronique et une table d'examen percée permettant à la patiente allongée sur le ventre de placer le sein dans la cuve. Ce système a été réalisé avec une antenne semi-circulaire de rayon 100 mm (figure 1c). Les 1024 éléments focalisés qui la composent sont répartis tous les 0.18 degré. En régime impulsif, les éléments transducteurs ont été conçus pour émettre une onde ultrasonore à 3 MHz de bande passante 2.5 MHz à -6 dB. La face émettrice des transducteurs est focalisée à 50 mm. Ces caractéristiques assurent une large ouverture du champ de pression émis dans le plan de coupe et une élévation de champ réduite dans le plan perpendiculaire de focalisation. Le système d'acquisition couplé à l'antenne permet une grande souplesse dans les modes d'acquisition du champ diffracté sur toute la surface active de la couronne d'acquisition. La réalisation d'un dépistage précoce




FIGURE 1 – (a) Distribution radiaire des structures ducto-lobulaires - (b) Photographie du système ANAÏS - (c) Photographie de l'antenne semi-circulaire sur son support - (d) Schéma du placement de l'antenne par rapport au sein pour la tomographie ductale.

nécessite d'imager les lieux privilégiés de développement d'un cancer et en particulier, les structures ducto-lobulaires. L'antenne semi-circulaire de ce nouveau système tomographique permet d'inspecter en priorité des

sections de lobes mammaires. La disposition de l'antenne par rapport à l'organe est représentée sur le schéma de la figure 1d, elle permet d'obtenir des coupes sagittales du sein passant par le mamelon. La rotation de l'antenne autour de l'axe permet d'imager chacun des lobes. On nomme cette pratique la *tomographie ductale*. Le support mécanisé permet à l'antenne une grande mobilité dans tout l'espace autorisant une imagerie en 3 dimensions et une inspection plus détaillée d'une région d'intérêt.

Le diamètre d'un canal sain est environ égal à 50 microns. Le premier signe du développement cancéreux consiste en une prolifération des cellules qui tapissent les canaux (cellules épithéliales), ayant pour effet une augmentation du diamètre des canaux pouvant varier de 0,1 à 5 mm. Théoriquement, l'imagerie tomographique de réflectivité possède un pouvoir de résolution correspondant à $\lambda/2$. A 3 MHz, on peut prétendre à une résolution spatiale d'environ 0,25 mm. Il est alors possible d'imager d'éventuelles augmentations du diamètre des canaux galactophores et ainsi dépister précocément la maladie.

Le système étant en cours de mise en place, les résultats présentés dans la suite ont été obtenus grâce à une maquette de 128 éléments en tout point identiques aux 1024 éléments de l'antenne semi-circulaire. Cette maquette est utilisée avec un scanner tomographique permettant de reproduire dans les conditions d'acquisition du prototype.

3 Résultats

Nous présentons les résultats d'imagerie d'une coupe d'un fantôme de sein obtenu avec les deux méthodes d'imagerie ultrasonore ; l'échographie et la tomographie ultrasonore permettent d'obtenir des images qualitatives de réflectivité des structures internes.

3.1 Le fantôme

Le fantôme de sein CIRS [14] est fabriqué par une entreprise spécialisée dans la mise au point de fantômes biologiques pour le domaine médical. Le modèle choisi, représenté sur la figure 2, peut être imagé par les rayons X, les ultrasons et l'IRM. Fabriqué en Zerdine[®], il simule les caractéristiques de densité et d'atténuation des tissus mammaires. Le volume contient deux types d'inclusions réparties aléatoirement : des billes assimilables à des masses denses et des poches sphériques remplies de liquide assimilables à des kystes. Le fantôme mesure 12 cm de longueur, 10 cm de largeur et 9 cm de hauteur, pour un volume global de 500 cm³. Les inclusions sphériques ont un rayon variable compris entre 2 et 8 mm pour les masses denses et, entre 3 et 10 mm pour les kystes. Les caractéristiques physiques du Zerdine[®] et des inclusions ne sont pas connues.




FIGURE 2 – Photographies de face (à gauche), de profile (au centre) et de haut (à droite) du fantôme de sein utilisé.

3.2 Images de réflectivité

Echographie : On emploie un échographe conventionnel MINDRAY [15] pour inspecter une tranche transversale située à environ 4 centimètres de la pointe du fantôme. L'inspection est réalisée avec une sonde abdominale (64 éléments) focalisée émettant à 7.5 MHz. L'image renvoyée à l'écran est donnée sur la figure 3a.

Tomographie : En utilisant la maquette installée sur le scanner tomographique, le fantôme est placé au centre de la couronne d'acquisition pour inspecter la même coupe. Avec un transducteur de la maquette émettant à 3 MHz, on réalise 720 acquisitions en rétrodiffusion sur un tour complet autour de l'objet avec un pas angulaire de 2 degrés. Les signaux sont échantillonnés à 20 MHz. Les signaux enregistrés sont représentés sur le sinogramme de la figure 3b. Une compression logarithmique a été appliquée aux signaux pour réduire la dynamique des échos. La célérité dans l'eau est $c_0 = 1476 \text{ m} \cdot \text{s}^{-1}$ avec les conditions de température en cuve. L'algorithme de sommation des rétroprojections elliptiques filtrées calcule la matrice image composée de 512×512 pixels, illustrée sur la figure 4a. Une procédure conjointe à l'algorithme permet un agrandissement variable sur une zone de la coupe d'où un gain en résolution. La figure 4b présente une reconstruction agrandie deux fois.

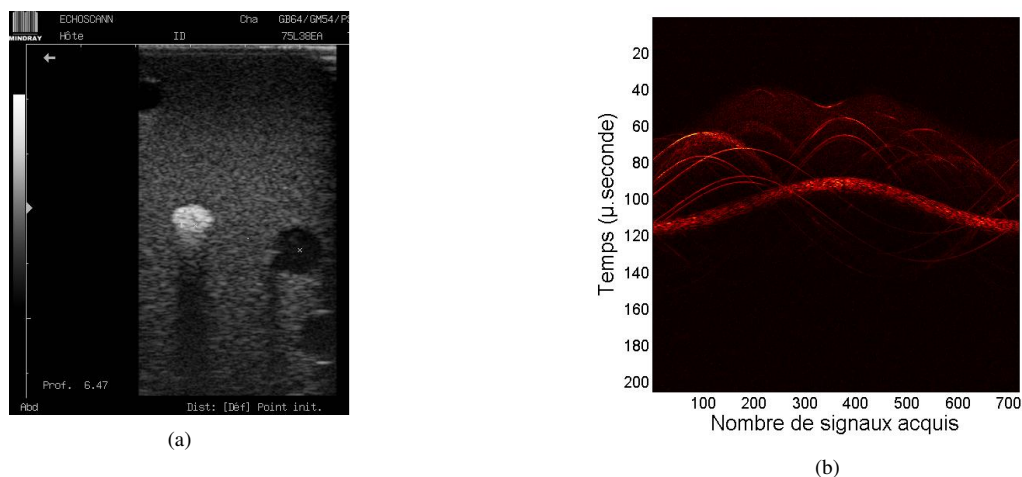


FIGURE 3 – (a) Image échographique à 7.5 MHz - (b) Sinogramme de l'ensemble des signaux enregistrés




FIGURE 4 – (a) Tomogramme reconstruit avec l'algorithme de rétroprojections elliptiques filtrées en champ proche et (b) agrandis deux fois. Le rectangle blanc sur la reconstruction (a) indique la zone inspectée par la sonde échographique.

4 Discussion

L'échographie tient une place importante dans le processus clinique du dépistage du cancer du sein. La tomographie ultrasonore, et les méthodes de reconstruction associées, offre des possibilités nouvelles. Les images présentées permettent de confronter ces deux techniques et d'illustrer l'apport du système ANAÏS par rapport à une technique d'imagerie ultrasonore courante.

Condition d'exploration L'image échographique présente quatre inclusions alors que la reconstruction tomographique en montre huit (cinq kystes, trois masses denses). Cette différence s'explique par la directivité plus importante de l'antenne échographique, fonctionnant à une fréquence plus du double de celle de l'antenne tomographique : les coupes ainsi réalisées par l'échographe sont plus fines, d'où le nombre moindre de diffuseurs présents dans la coupe.

L'acquisition réalisée en tomographie utilise un unique élément focalisé d'une hauteur de 20 mm. Une caractérisation préalable du champ émis a permis de montrer que l'ouverture azimutale à -6 dB est d'environ 8.3 mm à 50 mm de la source. Les échos enregistrés proviennent aussi d'objets situés de part et d'autre du plan de focalisation sur une épaisseur non négligeable. Les reconstructions des figures 4 imagent une section du fantôme possédant une épaisseur de l'ordre de 8-10 mm. L'ambiguïté en élévation pourra à terme être réduite en effectuant une véritable reconstruction tridimensionnelle de l'organe.

Qualité des images Sur l'image échographique de la figure 3a, on remarque les artéfacts classiques associés aux deux types d'inclusion : un renforcement postérieur sur la face arrière des inclusions de type kystes provenant de la faible atténuation acoustique du liquide qu'elles contiennent. A l'inverse, la masse dense est échogène et atténuante provoquant une zone d'ombre en aval de l'inclusion. Les contours et la section circulaire sont correctement représentés pour les kystes ; la face avant de la masse dense est bien représentée. En revanche, le contour postérieur est mal défini en raison de la faible énergie des échos issus de cette zone. La représentation de la matrice a un aspect granulaire dû au bruit de speckle.

Sur les tomogrammes des figures 4a et 4b, on distingue bien toutes les structures constituant le milieu de propagation : le fluide de couplage (eau) en noir autour du fantôme, la matrice en gris foncé contenant les inclusions. Les kystes sont reconstruits avec une géométrie circulaire et les contours sont correctement définis. On constate la présence d'artéfacts circulaires en périphérie des kystes (en particulier sur l'inclusion de plus grande taille). Le milieu à l'intérieur des kystes (masses liquidiennes) est codé avec un gris très foncé qui s'approche de la représentation du fluide de couplage. La masse dense reconstruite est bien identifiable au centre de la figure en blanc. Néanmoins, son contour est mal défini en raison de sa forte échogénicité qui se traduit par une forte valeur attribuée aux rétroprojections elliptiques contribuant à sa reconstruction. Les propriétés acoustiques de la masse dense sont trop contrastées par rapport à l'ensemble des autres objets du milieu pour permettre une reconstruction efficace.

La coupe tomographique présente une ambiguïté en élévation en raison de l'épaisseur de l'antenne (cette ambiguïté sera réduite par la reconstruction 3D qui correspond à l'objectif du tomographe) ; à l'opposé, l'échographie inspecte une tranche 2D plus fine du volume (sonde haute fréquence). La reconstruction tomographique des kystes est mieux définie en comparaison l'image échographique bien que sa résolution spatiale soit théoriquement inférieure (0.25 mm) à celle de l'échographie (0.2 mm). Le bruit de speckle présent sur l'échographie, n'existe pas sur le tomogramme. Les différents artéfacts (cône d'ombre, renforcement postérieur) présents en échographie n'existent pas en tomographie, en revanche des artéfacts circulaires présents autour des kystes sont à analyser (ils semblent être provoqués par la forme 3D (ellipsoïde régulier) des kystes).

Nous espérons améliorer la qualité des images tomographiques de réflectivité en augmentant encore le nombre d'incidences et en exploitant les possibilités de mesures en diffraction de l'antenne.

Références

- [1] Tulinius H., Bjarnason O., and Sigvaldson H. Tumours in iceland. 10. malignant tumours of the female breast : A histological classification, laterality, survival and epidemiological considerations. Acta. Pathol. Microbiol. immunol. Scand., 96, 229–238, 1988.
- [2] Teboul M. Practical ductal echography, guide to intelligent and intelligible ultrasonic imaging of the breast. Madrid : Editorial Medgen, 0(0), 15–98, 2004.
- [3] Greenleaf L.-F., Kenue S.-K., Rajagopalan B., Bahn R.-C., and Johnson S.-A. Breast imaging by ultrasound computer-assisted tomography. proceedings of the 8th International Symposium Acoustical Imaging.
- [4] Clémant M., Alais P., Roucayrol J.-C., and Perrin J. Computerized ultrasonic tomography by electronic scanning and steering of a ring array. proceedings of the 10th International Symposium Acoustical Imaging.
- [5] Jossinet J., Chapelon J.-Y., Schmitt M., and Fourcade C. Réalisation d'un système de tomographie ultrasonore pour la sénologie. Journée d'Information en Génie Biologie et Médical.
- [6] André M.-P., Janée H.-S., Martin P.-J., Otto G.-P., Spidey B.-A., and Palmer D.-A. High-speed data acquisition in a diffraction tomography system employing large-scale toroidal arrays.
- [7] Lacefield J.-C. and Waag R.-C. Time-sift estimation and focusing through distributed aberration using aberration multirow arrays. IEEE Trans. Ultrason., Ferroelect. Freq. Contr., 48(6), 1606–1624, 2001.
- [8] Stotzka R., Widmann H., Müller T., and Schlote-Holubek K. Prototype of a new 3d ultrasound computer tomography system : transducer design and data recording. proceedings of SPIE International Symposium Medical Imaging.
- [9] Duric N. Detection of breast cancer with ultrasound tomography : First results with the computed ultrasound risk evaluation (cure) prototype. Medical Physics, 2(34), 773–785, 2007.
- [10] Franceschini E., Mensah S., Amy D., and Lefebvre J.-P. A 2-d anatomic breast ductal computer phantom for ultrasonic imaging. IEEE, 53(7), 1281–1288, 2006.
- [11] Tsogka C. Modélisation mathématique et numérique de la propagation des ondes élastiques tridimensionnelles dans des matériaux fissurés. PhD thesis, Université de Provence Aix-Marseille I, 2006.
- [12] Mensah S. and Franceschini E. Near-field ultrasound tomography. JASA, 121(3), 1423–1433, 2007.
- [13] Lefebvre J.-P. La tomographie d'impédance acoustique. Traitement du signal, 2(2), 1985.
- [14] <http://www.cirsinc.com/pdfs/051cp.pdf>.
- [15] <http://www.mindray.com/main/products/show.jsp>.