



HAL
open science

L'insertion humérale “ en fosse ” du muscle grand pectoral

Sébastien Villotte

► **To cite this version:**

Sébastien Villotte. L'insertion humérale “ en fosse ” du muscle grand pectoral. P. Charlier. Ostéo-archéologie et techniques médico-légales: tendances et perspectives. Pour un ”Manuel pratique de paléopathologie humaine, Editions De Bocard, pp. 391-392, 2008, Patographie. hal-00395328

HAL Id: hal-00395328

<https://hal.science/hal-00395328>

Submitted on 15 Jun 2009

HAL is a multi-disciplinary open access archive for the deposit and dissemination of scientific research documents, whether they are published or not. The documents may come from teaching and research institutions in France or abroad, or from public or private research centers.

L'archive ouverte pluridisciplinaire **HAL**, est destinée au dépôt et à la diffusion de documents scientifiques de niveau recherche, publiés ou non, émanant des établissements d'enseignement et de recherche français ou étrangers, des laboratoires publics ou privés.

- Villotte S., 2008. L'insertion humérale « en fosse » du muscle grand pectoral. In P. Charlier (dir.), *Ostéo-archéologie et techniques médico-légales : tendances et perspectives. Pour un "Manuel pratique de paléopathologie humaine"*. Paris, Editions De Boccard, pp. 391-392.

L'insertion humérale « en fosse » du muscle grand pectoral

Villotte S *

* Laboratoire d'Anthropologie des Populations du Passé (UMR 5199-PACEA), Université Bordeaux 1, Bat. B8, avenue des Facultés, 33 405 Talence Cedex.
s.villotte@anthropologie.u-bordeaux1.fr

L'insertion humérale « en fosse » du muscle grand pectoral chez l'adulte a parfois été considérée comme un marqueur osseux d'activité (p. ex. : Hawkey et Merbs 1995 ; Pálfi 1997). Des sollicitations répétées de ce muscle entraîneraient des micro arrachements corticaux ou une ostéolyse aboutissant à l'aspect « en fosse » de cette insertion (**Figure 1**). C'est sur cette hypothèse, sans réelle référence médicale cependant, que Hawkey fonde son système de cotation qui décrit une phase d'irrégularité croissante suivie d'une phase d'ostéolyse de plus en plus importante.

Chez les immatures, les modifications osseuses (et notamment les ostéolyses) au niveau des enthèses des zones métaphysaires sont, soit associées au processus de migration des insertions lors de la croissance osseuse (Hoyte et Enlow 1966 ; Dörfl 1980), soit considérées comme des tumeurs bénignes appelées lacunes corticales métaphysaires (pour revue terminologique, voir Ghanem *et al.* 2001). Chez l'individu mature, plusieurs types de processus semblent susceptibles de produire une insertion en fosse :

- les enthésopathies calcifiantes érosives du grand pectoral (p. ex. : Chadwick 1989 ; Dürri *et al.* 1997 ; Flemming *et al.* 2003 ; Cahir et Saifuddin 2005). Les tendinites calcifiantes sont assez fréquentes mais sont très rarement la cause de modifications osseuses. Les érosions corticales sont de dimensions et de profondeur variables et peuvent être associées à des productions osseuses. Ces érosions se rencontrant dans le cas d'insertions de muscles puissants, le rôle des sollicitations mécaniques a parfois été évoqué (Hayes *et al.* 1987). Cette hypothèse reste cependant spéculative, au vu des cas présentés dans la littérature ;
- les arrachements osseux lors d'un traumatisme. Les ruptures du grand pectoral surviennent dans la majorité des cas lors de port de charges lourdes et chez les hommes. Les arrachements osseux lors de ces traumatismes sont cependant extrêmement rares (Bak *et al.* 2000) ;
- la perduration d'une lacune corticale métaphysaire. Ce phénomène est rare (Ghanem *et al.* 2001). L'érosion se fait de la profondeur vers la surface (Husson *et al.* 1991), aussi l'ouverture observée à la surface a un diamètre moindre que la partie interne de la lacune. La corticale peut présenter un aspect soufflé (Ghanem *et al.* 2001) ;
- des contraintes mécaniques trop importantes au niveau de l'insertion, entraînant une irrégularité de la surface corticale et des petites lyses osseuses. Cette lésion semble fréquente chez les gymnastes, notamment les adaptes des anneaux (Fulton *et al.* 1979). Le caractère asymptomatique de cette lésion pourrait expliquer qu'elle ne soit qu'exceptionnellement décrite.

Plusieurs processus, liés ou non à l'activité physique, peuvent donc produire une insertion en fosse au niveau de l'insertion humérale du muscle grand pectoral. L'aspect de cette fosse pourra varier en fonction des causes. À notre avis, une interprétation raisonnable de cette marque sur le squelette ne sera possible qu'après un important travail descriptif, qui reste à effectuer. Premièrement, une typologie des aspects semble nécessaire afin de tenter de distinguer les différentes lésions. Ainsi, une classification pourrait être fondée sur des critères tels que : l'aspect « mature » ou « immature » de l'insertion, la présence de traces d'inflammation, les dimensions de la fosse, la présence conjointe de lyses et d'irrégularités corticales, le sens de l'érosion... Deuxièmement, des fréquences portant sur la latéralité et la symétrie des atteintes, spécifiques à cette insertion et suivant cette typologie, permettraient des comparaisons avec les données actuelles.

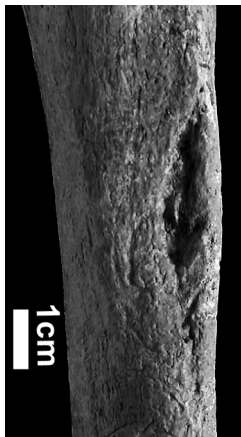


Figure 1

Insertion humérale du grand pectoral en fosse chez l'adulte. La lésion s'étend jusqu'à l'os spongieux. Ce défaut cortical (bilatéral) n'est pas associé à des remaniements de surface.

Bibliographie

- Bak K., Cameron E. A. et Henderson I. J. P., 2000. Rupture of the pectoralis major: a meta-analysis of 112 cases. *Knee Surgery, Sports Traumatology, Arthroscopy*, 8 (2): 113-119.
- Cahir J. et Saifuddin A., 2005. Calcific tendonitis of pectoralis major: CT and MRI findings. *Skeletal Radiology*, 34 (4): 234-238.
- Chadwick C. J., 1989. Tendinitis of the pectoralis major insertion with humeral lesions. *The Journal of Bone and Joint Surgery [Br.]*, 71 (5): 816-818.
- Dörfl J., 1980. Migration of tendinous insertions. I. Cause and mechanism. *Journal of Anatomy*, 131 (1): 179-195.
- Dürr H. R., Lienemann A., Silbernagl H., Nerlich A. et Refior H. J., 1997. Acute calcific tendinitis of the pectoralis major insertion associated with cortical bone erosion. *European Radiology*, 7 (8): 1215-1217.
- Flemming D. J., Murphey M. D., Shekitka K. M., Temple H. T., Jelinek J. J. et Kransdorf M. J., 2003. Osseous involvement in calcific tendinitis: a retrospective review of 50 cases. *American Journal of Roentgenology*, 181 (4): 965-972.

- Fulton M. N., Albright J. P. et El-Khoury G. Y., 1979. Cortical desmoid-like lesion of the proximal humerus and its occurrence in gymnasts (ringman's shoulder lesion). *The American Journal of Sports Medicine*, 7 (1): 57-61.
- Ghanem I., Checrallah A., Kharrat K. et Dagher F., 2001. Lacune corticale métaphysaire. *Encyclopédie médico-chirurgicale. Appareil locomoteur*, tome 6. Paris, éditions Scientifiques et Médicales Elsevier SAS, pp. 748-752.
- Hawkey D. E. et Merbs C. F., 1995. Activity-induced musculoskeletal stress markers (MSM) and subsistence strategy changes among ancient Hudson Bay Eskimos. *International Journal of Osteoarchaeology*, 5 (4): 324-338.
- Hayes C. W., Rosenthal D. I., Plata M. J. et Hudson T. M., 1987. Calcific tendinitis in unusual sites associated with cortical bone erosion. *American Journal of Roentgenology*, 149 (5): 967-970.
- Hoyte D. A. N. et Enlow D. H., 1966. Wolff's law and the problem of muscle attachment on resorptive surface of bone. *American Journal of Physical Anthropology*, 24: 205-214.
- Husson J. L., Chauveaux D., Rochcongar P. et Lancien G., 1991. Physiopathologie et anatomo-pathologie des enthésopathies d'insertion par sollicitations mécaniques du système tendino-musculaire. In Simon L., Hérisson C. et Rodineau J. (eds.), *Pathologie des insertions et enthésopathies*. Paris, Masson, pp. 156-166.
- Pálfi G., 1997. Maladies dans l'Antiquité et au Moyen Age : paléopathologie comparée des anciens Gallo-Romains et Hongrois. *Bulletins et Mémoires de la Société d'Anthropologie de Paris*, n.s., 9 (1-2): 1-205.