



HAL
open science

Segmentation du contour de l'endocarde sur des séquences d'images d'échographie cardiaque

Jérôme Lebossé, François Lecellier, Marinette Revenu, Eric Saloux

► **To cite this version:**

Jérôme Lebossé, François Lecellier, Marinette Revenu, Eric Saloux. Segmentation du contour de l'endocarde sur des séquences d'images d'échographie cardiaque. GRETSI 2005, 2005, Louvain-la-Neuve, Belgique. pp.537-540. hal-00022748

HAL Id: hal-00022748

<https://hal.science/hal-00022748>

Submitted on 17 Mar 2014

HAL is a multi-disciplinary open access archive for the deposit and dissemination of scientific research documents, whether they are published or not. The documents may come from teaching and research institutions in France or abroad, or from public or private research centers.

L'archive ouverte pluridisciplinaire **HAL**, est destinée au dépôt et à la diffusion de documents scientifiques de niveau recherche, publiés ou non, émanant des établissements d'enseignement et de recherche français ou étrangers, des laboratoires publics ou privés.

Segmentation du contour de l'endocarde sur des séquences d'images d'échographie cardiaque

Jérôme LEBOSSE¹, François LECÉLLIER¹, Marinette REVENU¹, Eric SALOUX²

¹GREYC UMR CNRS 6072 - Equipe Image
6 Boulevard Maréchal Juin, 14050 CAEN CEDEX, France

²CHU de Caen
Avenue de la Côte de Nacre, 14033 CAEN CEDEX, France

Jerome.Lebosse@greyc.ensicaen.fr, Francois.Lecellier@greyc.ensicaen.fr,
Marinette.Revenu@greyc.ensicaen.fr, saloux-e@chu-caen.fr

Résumé – La segmentation d'images échocardiographiques fait l'objet de nombreuses recherches. Cet article propose une méthode utilisant les Modèles Actifs de Mouvement et d'Apparence (AAMM) combinés avec une prise en compte de la sémantique de l'image. Les AAMM peuvent modéliser les différents paramètres de l'image comme la forme du ventricule gauche, sa texture interne et l'aspect temporel des images. Concernant la sémantique de l'image, nous avons inclus la texture du myocarde dans le modèle. L'écart entre la segmentation experte et la segmentation automatique a ensuite été déterminé par des mesures telles que la mesure de Vinet et la distance de Hamming et des mesures morphologiques. Nous avons donc pu vérifier que nos résultats sont proches de la segmentation experte.

Abstract – Segmentation of echocardiography images is the subject of intensive research activity. This paper introduces a method using Active Appearance and Motion Models (AAMM) combined with semantic information of the image. AAMM can model all the image parameters such as the left ventricular shape, his texture and the temporal aspect of the echocardiographic images. As for as the semantic information is concerned, we have included the texture of the myocard in the model. The difference between expert and automatic segmentation has been assessed by Vinet measure, Hamming distance and morphological measures. Our study stands that our results are close to expert segmentation.

1 Introduction

Nous avons cherché à segmenter l'endocarde sur des images d'échographie cardiaque en vue apicale dans le but d'effectuer un diagnostic précoce de pathologies. Il existe déjà certains travaux sur ce thème, dont les travaux de Jacob [5] qui s'est appuyé sur une approche contours actifs contraints par la forme de l'objet, et de Hamarneh [4] qui s'est basé sur des snakes et les Modèles Actifs de Forme. Nous avons mis en oeuvre une méthode de segmentation avec apprentissage, reposant sur les Modèles Actifs de Mouvement et d'Apparence (Active Appearance and Motion Models [7] [1]) avec adaptation du modèle de bruit. Nous avons pris en compte non seulement la texture interne, mais aussi la texture externe de l'endocarde, ce qui améliore nettement les résultats. Nous utilisons le terme texture par abus de langage pour désigner les niveaux de gris de la région à segmenter. Nous rappellerons le principe des AAMM, puis nous expliciterons les adaptations effectuées pour correspondre à la sémantique de l'image, et enfin nous discuterons des résultats expérimentaux.

2 Le principe des AAMM

Les AAMM sont une évolution des AAM (Modèles Actifs d'Apparence) prenant en compte le mouvement pour des images 2D + Temps. Les AAM sont eux-mêmes une extension de la méthode des ASM (Modèles Actifs de Forme) modélisant outre la forme de l'objet à segmenter, la texture interne de l'objet et

ses variations. L'apprentissage de la forme a bien un sens dans notre cas, car nous segmentons des images de ventricule gauche avec l'objectif d'effectuer des diagnostics précoces, donc avec un ventricule gauche très peu déformé par rapport à la normalité. Cette méthode se décompose en trois grandes étapes : l'apprentissage du modèle à partir d'images expertisées, puis l'apprentissage d'expérimentations pour guider l'évolution du contour, et enfin la segmentation d'images inconnues. Nous allons maintenant détailler ces étapes.

2.1 L'apprentissage du modèle

Cette première phase correspond à l'acquisition des données. Celles-ci nous sont fournies par un expert ayant segmenté un ensemble d'images d'échographie. L'acquisition se fait aussi bien sur le plan forme - annotation d'un nombre précis de points sur le contour de l'objet, que sur le plan texture - maillage de la forme et lecture des niveaux de gris des pixels à l'intérieur de l'objet. Ce maillage triangulaire obtenu par une triangulation de Delaunay n'est pas simple à créer car il ne faut pas que les triangles sortent de la forme dans le cas où elle ne serait pas convexe. Pour cela nous vérifions la position du centre de gravité de chaque triangle de Delaunay et dans le cas où il est en dehors de la forme nous l'éliminons. Vient ensuite une phase de normalisation : pour la forme, un alignement suivant leur position, facteur d'échelle et orientation par analyse de Procrustes [3], et pour la texture, une élimination des différences de contraste qui pourraient survenir entre les acquisitions. Et enfin la troisième étape, l'analyse statistique [2], semblable pour

la forme et la texture, consiste en une Analyse en Composantes Principales pour décrire les modes de variation et obtenir une description compacte de ceux-ci. Cela nous permet d'obtenir le premier modèle dit combiné (forme et texture). Ce modèle correspond au modèle moyen en forme et en texture de la partie d'image à segmenter.

2.2 L'apprentissage des expérimentations

Cette phase permet d'apprendre différentes transformations du modèle et leurs effets sur la forme et la texture de l'objet analysé, pour ensuite «savoir» comment modifier le modèle lors de la segmentation. C'est cette phase qui est la plus originale dans les AAMM car elle permet de prédire l'évolution du contour lors d'une future segmentation.

Le principe de cet apprentissage est de faire subir au modèle combiné une série de variations en position pour évaluer les erreurs induites par celles-ci et ensuite pouvoir savoir comment déplacer le modèle dans des cas similaires. L'ensemble de ces erreurs est stocké dans trois matrices. Les différents déplacements de la forme du modèle moyen concernent la translation, la rotation, l'homothétie auxquels on ajoute une variation des autres paramètres du modèle combiné. Ces variations sont notées dans le tableau 1. La première matrice stocke les écarts de position par rapport au modèle moyen ; c'est la matrice des transformations, notée T . La seconde matrice stocke les informations relatives aux variations du modèle combiné, elle est notée C . La dernière ne concerne que la texture, elle est notée G . Une fois ces trois matrices obtenues on détermine les deux matrices qui seront utilisées lors de la segmentation. R_c et R_t sont obtenues par les relations : $C = R_c G$ et $T = R_t G$. Ce sont ces matrices qui permettront de prédire l'évolution du contour lors de la phase de segmentation.

Transformation	Variation
Translation en x	$\pm 6, \pm 3, \pm 1$ pixels
Translation en y	$\pm 6, \pm 3, \pm 1$ pixels
Homothétie	95%, 97%, 99%, 101%, 103%, 105%
Rotation	$\pm 5, \pm 3, \pm 1$ degrés
Autres paramètres	$\pm 0.5\sigma_i, \pm 0.25\sigma_i$

FIG. 1: Tableau récapitulatif des mesures effectuées

2.3 Algorithme de segmentation

L'initialisation de la phase de segmentation consiste à «poser» le modèle moyen expérimenté sur l'image. Pour déterminer la position initiale du modèle on extrait le secteur d'échographie par une binarisation de l'image. Puis on recherche l'enveloppe convexe de la région la plus grande. Et enfin on compare la taille du secteur obtenu avec la taille des autres secteurs de la même séquence d'échographie pour conserver uniquement le plus grand. Le modèle est alors positionné au centre de ce secteur. On calcule le vecteur de texture normalisé, puis les paramètres de position. Ensuite on compare l'image transformée - normalisée en texture et en position - avec le modèle. Selon l'erreur et le nombre d'itérations de l'algorithme, on recommence la normalisation, en modifiant légèrement les paramètres à l'aide des deux matrices obtenues à l'étape précédente

ou on termine en appliquant au modèle les transformations affines inverses pour segmenter l'image.

Ce qui donne l'algorithme suivant.

Fonction Calcul_erreur(i) :

Générer le vecteur de texture normalisé \mathbf{g}_m à partir du modèle.
 Echantillonner l'image selon la forme du modèle et calculer son vecteur de texture \mathbf{g}_{image} .
 Normaliser \mathbf{g}_{image} en \mathbf{g}_{im} .
 Evaluer le vecteur d'erreur $\delta\mathbf{g}_i = \mathbf{g}_{im} - \mathbf{g}_m$.
 Evaluer l'erreur $E_i = \|\delta\mathbf{g}_i\|$

Fin

Initialisation : $\mathbf{k} = [1.5, 0.5, 0.25, 0.125]^T$,

Initialisation : modèle = Modèle combiné obtenu à l'étape décrite en 2.2

Initialisation : $E = 0$

Répéter

$E_{precedente} = E$

Calcul_erreur(0)

Prédire la transformation $\delta\mathbf{t} = R_t \delta\mathbf{g}_0$

et les déplacements du modèle combiné $\delta\mathbf{c} = R_c \delta\mathbf{g}_0$

$i \leftarrow 1$

Répéter

Mettre à jour le modèle combiné $c = c - \mathbf{k}_i \delta\mathbf{c}$.

Transformer la forme pour inverser la transformation $\delta\mathbf{t}$.

Calcul_erreur(i)

$i \leftarrow i+1$

jusqu'à ce que ($E_i < E_0$ **OU** $i > 4$)

Sauver l'erreur finale $E = E_i$

jusqu'à ce que ($E < E_{precedente}$)

3 Adaptation de la méthode à la sémantique de l'image

3.1 Explicitation des connaissances sur l'image

Le coeur est formé de deux ventricules et de deux oreillettes. Tout le muscle cardiaque est constitué de myocarde. La paroi externe du coeur, c'est à dire l'interface coeur-autre organe est formée par une couche de péricarde. La paroi interne est ce que l'on nomme endocarde, cette paroi est très fine et impossible à visualiser sur les images. Pour segmenter cette paroi, on cherche la limite interne du myocarde.

Pour comprendre la méthode de segmentation experte, nous devons revenir sur l'image d'échographie. Cette dernière montre différents points importants pour la segmentation. Tout d'abord la paroi inter-ventriculaire est constituée de myocarde et est tapissée par l'endocarde. Pour repérer l'endocarde il suffit donc de positionner le contour de segmentation sur le bord du myocarde pour la paroi (ou septum) inter-ventriculaire. La paroi

située à droite de l'image correspond à la paroi entre le coeur et le poumon. Cette paroi est bien entendu du myocarde, mais son contraste est nettement moins bon. Le contour ne peut donc pas s'appuyer sur les informations «visibles». Pour le positionner l'expert se sert du pilier antéro-latéral mitral et des cordages de l'appareil sous valvulaire mitral. (figure 1) Le contour se positionne à la droite de ces deux structures physiques. L'intérieur du ventricule, mis à part les structures nommées ci-dessus ne comporte aucune structure anatomique particulière. Il est essentiellement constitué du sang qui le traverse.

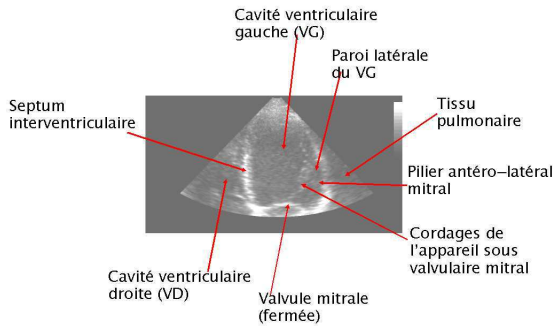


FIG. 2: Exploration par la fenêtre apicale 4 cavité : Structures anatomiques visibles sur l'image

3.2 Impact sur la méthode

La méthode présentée dans le paragraphe 2 ne tient pas compte de ces connaissances, or elles sont fondamentales pour l'expert. Pour cela nous avons pris en compte les différentes caractéristiques de l'image. Tout d'abord pour le bruit, nommé speckle, nous avons effectué une normalisation de la texture. Pour cela nous avons utilisé une fonction de transformation obtenue à partir des histogrammes cumulés des images et de la densité de probabilité cumulée d'une distribution gaussienne :

$$CP(z) = \frac{1}{2} \left(1 - f\left(\frac{-z}{\sqrt{2}}\right) \right)$$

qui permet d'obtenir une image à histogramme gaussien, condition de l'application de l'ACP.

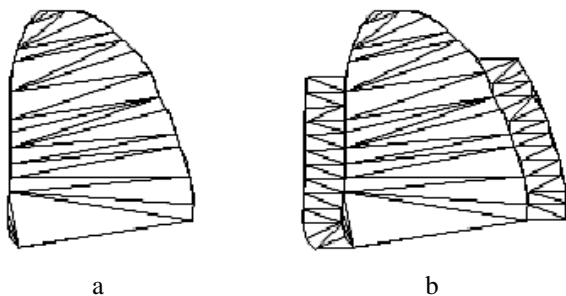


FIG. 3: a. Maillage interne de la forme, b. Maillage interne et externe de la forme

Ensuite pour prendre en compte le modèle perceptuel, nous avons utilisé des bandes externes latérales pour l'apprentissage et la segmentation. Cela permet de considérer non seulement

la texture interne mais aussi la texture externe du ventricule gauche. Comme nous l'avons vu précédemment, l'intérieur du ventricule est essentiellement constitué du sang qui le traverse. Donc la texture interne présente peu d'intérêt, c'est ce qui nous a poussé à ajouter des bandes pour la prise en compte de la texture externe. Les bandes sont uniquement situées sur les parois latérales du contour, car sur le haut de l'image d'échographie le bruit est plus important que les informations que l'on pourrait en extraire. Et dans le bas de l'image, la valve mitrale présente un déplacement très important qui ne renseigne pas sur la position de l'endocarde. (figures 2 et 3)

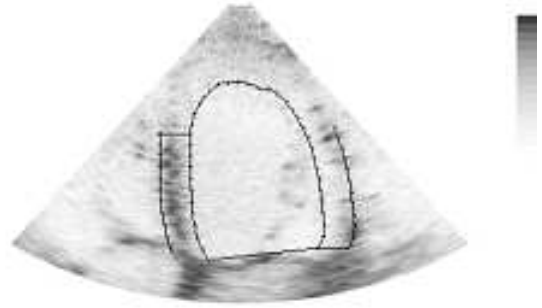

FIG. 4: Contour et bandes latérales pour l'acquisition de texture

4 Le processus d'expérimentation et les résultats

4.1 Le processus d'expérimentation

Tout d'abord, l'expert a segmenté des images d'échographie. Pour l'aider dans cette tâche nous avons conçu un programme qui extrait 7 images en systole et 7 en diastole ainsi que leurs contours tracés par l'expert. Les nombre d'images utilisées permet de synchroniser toutes les acquisitions, le rythme cardiaque des différentes séquences pouvant varier de manière importante. Les contours tracés sont représentés par des points, trois points anatomiques, la pointe du ventricule, le point septo-basal et le point latéro-basal, et une trentaine d'autres points suivant le contour tracé. Pour éviter les problèmes dus à la valve, le contour n'est pas échantillonné suivant le plan de la mitrale. Ensuite nous avons créé les bandes latérales sur les images expertisées, leur largeur et hauteur ayant été déterminées à l'issue des tests. Enfin nous avons utilisé les AAMM pour un apprentissage prenant en compte la séquentialité dans les images d'échographie. Cela nous a permis d'obtenir un modèle 2D + Temps de la forme de l'endocarde. Et ensuite nous avons lancé le programme de segmentation sur des images non comprises dans la base d'apprentissage. Un exemple de résultat est présenté sur les figures ci-dessous. Enfin nous avons demandé à l'expert de segmenter ces images pour une validation du logiciel.

4.2 Les résultats

Les résultats expérimentaux sont visuellement prometteurs. Cependant, pour une validation clinique, il nous faut des me-

sures comparatives entre la segmentation expert et les résultats expérimentaux. Nous avons donc utilisé deux mesures classiques pour la validation d'une segmentation et des mesures morphologiques. Les mesures classiques de comparaison de contour et de régions sont la mesure de Vinet et la distance au point le plus proche (distance de Hamming). La mesure de Vinet consiste à compter le nombre de pixels communs à l'objet segmenté par l'expert et à l'objet segmenté par le logiciel. Puis à calculer le rapport : $\frac{R_i - R_i \cap V_j}{R_i}$ où R_i correspond au nombre de pixels de la région de l'endocarde expertisée et V_j à ceux de la région calculée. Nous obtenons pour notre base de test de plus de 300 images une moyenne de 0,14 pour la distance de Vinet, sachant que plus cette distance est proche de 0, meilleure est la segmentation. Ensuite concernant la distance au point le plus proche, la distance moyenne est d'environ 1,5 pixel, ce qui est assez faible. Pour obtenir des mesures « morphologiques », nous avons calculé la taille du grand axe, le déplacement de points, la fraction d'éjection et le volume du coeur par la méthode de Simpson. Cette méthode permet de calculer le volume à partir d'images 2D en considérant le coeur comme un « empilement » de cylindres minces. L'écart moyen pour le volume est de 6 ml, pour la taille du grand axe 5 mm, pour le déplacement 2 mm et pour la fraction d'éjection 5%. Nous ne pouvons pas comparer ces résultats à d'autres car à notre connaissance aucun article ne fait référence au même type de comparaison.

Mesure	Moyenne	Ecart type
Vinet	0.14	0.03
Hamming	1.5	0.37
Volume	6ml	0.82
Grand Axe	5mm	0.75
Déplacement	2mm	0.42
Fraction d'éjection	5%	0.04

FIG. 5: Tableau récapitulatif des mesures effectuées

5 Conclusion

Ces premiers résultats sont très satisfaisants et nous allons donc poursuivre la recherche dans ce sens. Pour cela nous allons utiliser les contours actifs basés régions [6] combinés avec un apprentissage de forme et texture. Ainsi nous espérons réussir à diminuer les écarts entre valeur expertisée et logicielle, et effectuer un diagnostic précoce de certaines pathologies. En effet, cette approche permet d'utiliser réellement un a priori sur la texture et de mixer des informations régions intrinsèques à l'image analysée et des informations apprises. Il faudra également prendre en compte un paramètre sur lequel nous ne pouvons pas jouer qui est la variation de la segmentation experte inter expert, mais également intra expert.

Références

[1] J.G. Bosch, S.C. Mitchell, B.P.F. Lelieveldt, F. Nijland, O. Kamp, M. Sonka *Automatic Segmentation of Echocardiographic Sequences by Active Appearance Motion Mo-*

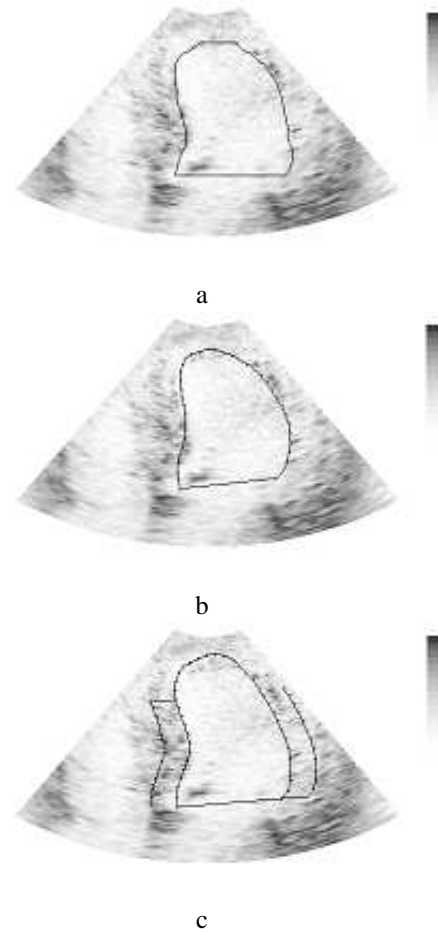


FIG. 6: a. Segmentation expert b. Segmentation automatique sans prise en compte des bandes c. Segmentation automatique avec prise en compte des bandes

uels, IEEE Transactions on Medical Imaging, vol. 21, n° 11, pp. 1374-83, 2002.

- [2] I. Dryden, K. Mardia *Statistical Shape Analysis*, John Wiley and Sons, 1998.
- [3] C. Goodall *Procrustes methods in the statistical analysis of shape*, Journal Royal Statistical Society, Series B, 53:285-339, 1991.
- [4] G. Hamarneh, T. Gustavsson *Combining Snakes and Active Shape Models for Segmenting the Human Left Ventricle in Echocardiographic Images*, IEEE Computers in Cardiology, vol.27, pp. 115-118, 2000.
- [5] G. Jacob, J. Noble, C. Behrenbruch, A. Kelion, A. Banning *A Shape-Space-Based Approach to Tracking Myocardial Borders and Quantifying Regional Left-Ventricular Function Applied in Echocardiography*, IEEE Transaction on Medical Imaging, vol.21, n°3, pp. 226-238, 2002.
- [6] S. Jehan-Besson, M. Barlaud, G. Aubert *Contours actifs basés régions pour la segmentation des objets en mouvement dans les séquences à caméra fixe ou mobile*, GRETSI, Tome 1, pp. 517-520, 2001.
- [7] M. Stegmann *Active Appearance Models*, Master Thesis, Lyngby - Technical University of Denmark, 2000.